

CARTA AL EDITOR

Comentarios al artículo “Neumomediastino y neumopericardio, una rara complicación del asma: a propósito de un caso”

Comments on the article “Pneumomediastinum and pneumopericardium, a rare complication of asthma: a case report”

Santiago Campbell-Silva^{1,a}  

¹ Clínica Mediláser, Florencia, Colombia.

^a Médico internista.

Sr. Editor:

He leído un caso interesante, publicado en su revista por Velásquez Marulanda et al. ⁽¹⁾, sobre neumomediastino y neumopericardio en un paciente.

Los autores sostienen, refiriéndose a la definición del neumomediastino espontáneo (NE), que “El neumomediastino es una patología relativamente infrecuente en la que hay presencia de aire libre en el mediastino que no se debe a una cirugía, un procedimiento médico o trauma”. Sin embargo, sostengo que, en la actualidad, esta definición no debe utilizarse porque es confusa y no tiene especificidad.

La etiología del verdadero NE primario –es mejor denominarlo primario para diferenciarlo del secundario–, no puede estar asociada con ningún factor predisponente, precipitante, ni trauma iatrogénico o no iatrogénico, y debe manifestarse en personas saludables ⁽²⁾. Debido a estas características, el NE es un evento extremadamente infrecuente y escasamente documentado en la literatura médica ^(3,4).


Históricamente, el neumomediastino se ha clasificado en dos grupos: espontáneo, cuando ocurre sin una causa aparente, y secundario, cuando se puede identificar un evento que lo desencadena. El NE no puede tener enfermedades predisponentes ni factores precipitantes para que sea verdaderamente espontáneo; por esta razón es mejor llamarlo primario. Además, la clasificación entre “espontáneo” o “secundario” es imprecisa, debido a numerosos factores predisponentes y eventos desencadenantes involucrados en lo que actualmente se conoce como “espontáneo” ⁽⁵⁾. Esta clasificación lleva casi un siglo y se ha mantenido como un “dogma”. Refleja las circunstancias clínicas más que fisiopatológicas y, por lo tanto, crea más confusión que claridad. Los nombres de los trastornos médicos deberían reflejar de manera óptima la fisiopatología subyacente y, cuando los nombres tradicionales de los trastornos generan confusión entre procesos fisiopatológicos diferentes, es preferible cambiarlos ⁽⁶⁾.


El NE, como ocurre con la mayoría de los casos publicados actualmente, no es “espontáneo”, sino secundario a varios factores (predisponentes, precipitantes o ambos); por lo tanto, si es secundario no puede ser “espontáneo”, ya que estas son categorías mutuamente excluyentes. En el caso presentado no puede considerarse espontáneo (primario), sino secundario a una condición predisponente como es el asma. El lenguaje médico debe buscar claridad y precisión en sus términos para evitar confusión y ambigüedades.

Si el neumomediastino tiene un factor predisponente que comprometa la estructura pulmonar, ya sea esta congénita, hereditaria o genética (bronquiectasias, fibrosis quística, alteraciones del surfactante, etc.)

Citar como: Campbell-Silva S. Comentarios al artículo “Neumomediastino y neumopericardio, una rara complicación del asma: a propósito de un caso”. Rev Peru Cienc Salud. 2025;7(2):169-70. doi: <https://doi.org/10.37711/rpcs.2025.7.2.12>

Correspondencia:

 Santiago Campbell-Silva

 santiago.campbell@gmail.com

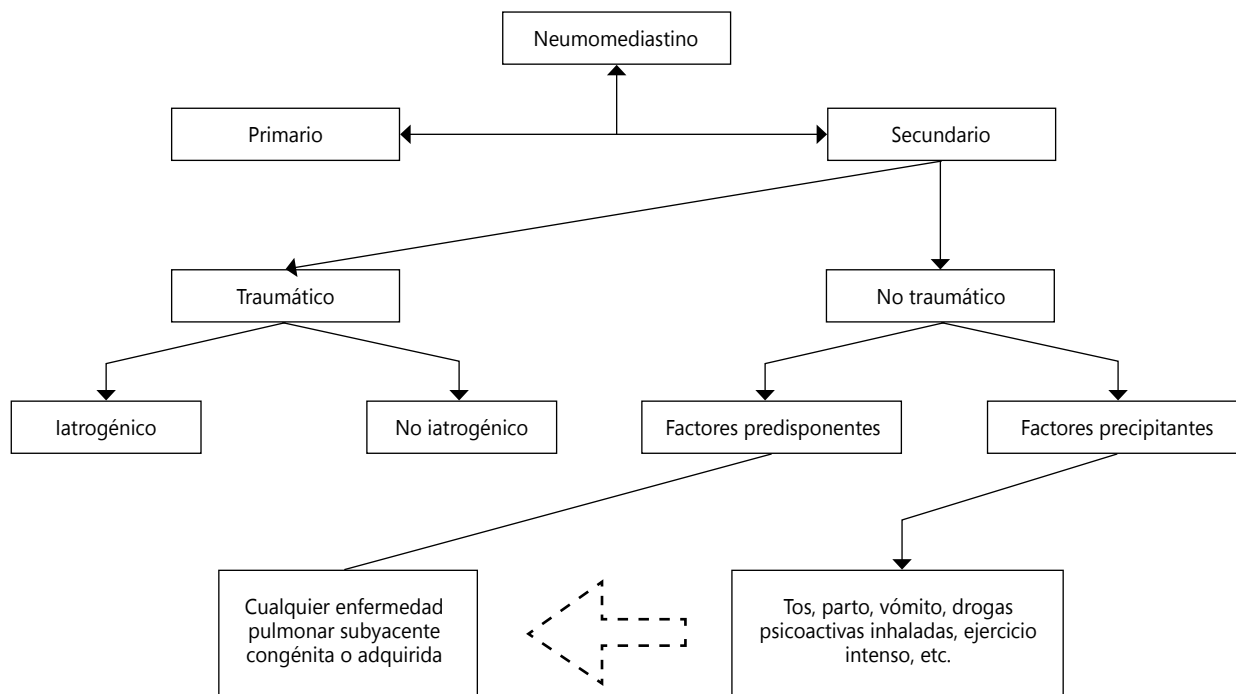


Figura 1. Propuesta de clasificación del neumomediastino⁽⁵⁾

* Los factores precipitantes pueden actuar sobre los predisponentes.

o adquirida (asma, enfermedades pulmonares adquiridas [EPOC], enfermedad pulmonar intersticial, COVID-19, etc.), no puede ser espontáneo, ya que existe una enfermedad subyacente que lo predispone. De igual manera, el neumomediastino que ocurre por un factor precipitante (acceso de tos, trabajo de parto, ejercicio intenso, uso de drogas inhaladas, ventilación mecánica, etc.) en una persona saludable o con una enfermedad pulmonar subyacente tampoco puede ser espontáneo, dado que existe un evento desencadenante inmediato que lo ocasiona. Estos factores pueden estar presentes al mismo tiempo y causar un neumomediastino; por ejemplo, tos o vómitos en pacientes con EPOC. El neumomediastino resultante es entonces secundario.

Es preferible una terminología que tenga en cuenta no solo la etiología del neumomediastino, sino que ayude a guiar las estrategias de manejo selectivo para una mejor atención, y, además, sea sencilla de recordar y útil para la enseñanza⁽⁶⁾ (ver Figura 1).

- Campbell-Silva S. Letter to the Editor in Response to: Management of Pediatric Patients with Spontaneous Pneumomediastinum: A Retrospective Chart Review. *J Pediatr Surg*. [Internet]. 19 de marzo de 2024 [Consultado el 15 de febrero de 2025];59(8):1657. <https://doi.org/10.1016/j.jpedsurg.2024.03.042>
- Chimeli-Ormonde L, Vasconcelos LHF, Silva RRA, Bastos PSP. Spontaneous pneumomediastinum in a young adult female. *J Radiol Case Rep*. [Internet]. 1 de octubre de 2022 [Consultado el 15 de febrero de 2025];16(10):8-13. doi: 10.3941/jrcr.v16i10.4565
- Wahab A, Chaudhary S, Smith SJ. A rare case of spontaneous pneumomediastinum in a young healthy man. *Am J Respir Crit Care Med*. [Internet]. 2017 [Consultado el 15 de febrero de 2025];195:A5491. Disponible en: <https://goo.su/hUfc6LE>
- Campbell-Silva S, Castro-González I, Campbell-Quintero S, Campbell-Quintero S, Díaz-Rodríguez D. The Spontaneous Pneumomediastinum is Not Spontaneous. *JACEP Open* [Internet]. 2025 [Consultado el 15 de febrero de 2025];6(4):100166. <https://doi.org/10.1016/j.acepjo.2025.100166>
- Campbell-Silva S, Castro-González I, Campbell-Quintero S, Campbell-Quintero S, Díaz-Rodríguez D. Spontaneous Pneumomediastinum: A Narrative Review Offering a New Perspective on Its Definition and Classification. *Cureus* [Internet]. 07 abril de 2025 [Consultado el 15 de febrero de 2025];17(4):e81822. doi: 10.7759/cureus.81822

REFERENCIAS BIBLIOGRÁFICAS

- Velasquez-Marulanda M, Serrano-Giraldo J, Ramirez-Nieto EM, Acevedo-Guiot AP. Neumomediastino y neumopericardio, una rara complicación del asma: a propósito de un caso. *Rev Peru Cienc Salud* [Internet]. 2025 [Consultado el 15 de febrero de 2025];7(1):69-73. <https://doi.org/10.37711/rpcs.2024.7.1.557>

Fuentes de financiamiento

El manuscrito fue autofinanciado por el autor.

Conflictos de interés

El autor declara no tener ningún conflicto de interés.

Contribución del autor

Conceptualización, metodología, análisis formal, investigación, recursos, redacción – borrador original, redacción - revisión y edición y visualización.