



Tratamiento de un diente suplementario en dentición mixta: reporte de un caso clínico

Treatment of a supplementary tooth in mixed dentition: a clinical case report

Alison Guamanquispe Tocto^{1,a} 

Filiación y grado académico

¹ Universidad San Francisco de Quito, Quito, Ecuador.

^a Odontóloga General.

Fuentes de financiamiento

La investigación fue realizada con recursos propios.

Conflictos de interés

La autora declara no tener conflictos de interés.

Recibido: 12-04-2023

Aceptado: 08-08-2023

Publicado en línea: 10-10-2023

Citar como

Guamanquispe Tocto A. Tratamiento de un diente suplementario en dentición mixta: reporte de un caso clínico: Relato de caso clínico. Rev Peru Cienc Salud. 2023;5(3):251-7. doi: <https://doi.org/10.37711/rpcs.2023.5.2.419>

Contribución de autoría

Conceptualización, metodología, análisis formal, investigación, recursos, redacción – borrador original, redacción - revisión y edición y visualización.

Correspondencia

Alison Guamanquispe Tocto
 E-mail: alijaz13guamanquispe@gmail.com

RESUMEN

Un diente supernumerario es aquella pieza dental que altera el orden numérico de la dentición normal, es decir, los pacientes con hiperdoncia poseen más piezas dentales de lo habitual. Por otra parte, una pieza suplementaria es un tipo de diente supernumerario que posee características propias y definidas. El objetivo de este artículo es documentar la presentación clínica, diagnóstico, y tratamiento de un caso de dientes suplementarios, para contribuir al conocimiento sobre esta condición, ayudando a los profesionales a diagnosticar y manejar casos futuros eficazmente. En este sentido, se presenta el caso clínico de un paciente de sexo masculino de 11 años, sin antecedentes de importancia, quien acude a consulta para un diagnóstico. Mediante la exploración física y una radiografía panorámica se evidenció la presencia de una pieza suplementaria en la arcada superior que provoca apiñamiento dental, dificultad en el aseo del paciente e incomodidad. Finalmente, se realizó la exodoncia de la misma con resultados satisfactorios.

Palabras clave: *diente supernumerario; diagnóstico; procedimientos quirúrgicos orales; maloclusión; ortodoncia (Fuente: DeCS - BIREME).*

ABSTRACT

A supernumerary tooth is a tooth that alters the numerical order of the normal dentition, that is, patients with hyperdontia have more teeth than usual. On the other hand, a supplementary tooth is a type of supernumerary tooth that has its own defined characteristics. The aim of this article is to document the clinical presentation, diagnosis, and treatment of a case of supplementary teeth, in order to contribute to the knowledge about this condition, helping professionals to diagnose and manage future cases effectively. In this sense, we present the clinical case of an 11-year-old male patient, with no previous history of importance, who came to the clinic for a diagnosis. Physical examination and a panoramic radiograph revealed the presence of an extra tooth in the upper arch that caused dental crowding, difficulty in the patient's hygiene and discomfort. Finally, it was exodontia was performed with satisfactory results.

Keywords: *supernumerary tooth; diagnosis; oral surgical procedures; malocclusion; orthodontics (Source: MeSH - NLM).*

INTRODUCCIÓN

Cuando sucede algún tipo de alteración en la etapa de desarrollo del germen o en la formación de la lámina dental se puede obtener como resultado un defecto dental. Estos defectos pueden ser en color, estructura, forma, número, o tamaño. Es así que las anomalías por número se pueden clasificar a su vez por exceso o por defecto ⁽¹⁾.

Cuando existe la ausencia de dientes se llama agenesia dental, y sus tres principales clasificaciones son: anodoncia, hipodoncia y oligodoncia. Por otra parte, al aumento de dientes se lo llama hiperdoncia; esta anomalía se encuentra en los tres tipos de denticiones: temporal, mixta y permanente. En la dentición permanente podemos encontrar dientes supernumerarios complementarios, los cuales imitan la anatomía en forma de espejo, y dientes rudimentarios que poseen formas atípicas. Su prevalencia fluctúa entre el 0,76 % y el 3,2 %. La mayoría de dientes supernumerarios en dentición temporal poseen forma cónica o normal, contando con un porcentaje de entre el 0,3 % y el 0,8 % de casos, aproximadamente ^(1,2).

Las piezas dentales supernumerarias o hiperdoncia son consideradas alteraciones de número, y representan una de las patologías dentales más frecuentes en la cavidad oral. Normalmente tenemos 20 piezas dentales en la dentición primaria y 32 piezas dentales en la dentición permanente; es así que un diente o pieza dentaria adicional se la considera una hiperdoncia ⁽³⁾. Esta alteración se presenta con una frecuencia de entre el 90 % y el 98 % en el maxilar superior y es más incidente en hombres que en mujeres ⁽⁴⁾.

Otro de los términos con el que se conoce al aumento numérico de piezas dentales, particularmente ubicadas en los maxilares y sin asociación a síndromes, es la hiperdoncia simple no sindrómica ⁽⁵⁾. Estas piezas, al actuar como cuerpos retenidos, pueden provocar accidentes o complicaciones, por lo cual son consideradas como una de las causas en el retraso de erupción dentaria, debido a su obstaculización mecánica, que afectará a la armonización del arco dentario y, por ende, a la estética y oclusión. Otro tipo de complicaciones que se pueden dar son la reabsorción radicular subyacente, infecciones e inclusive lesiones quísticas o tumorales en casos graves ⁽⁶⁾.

Entre algunas de las posibles causas de hiperdoncia se encuentra la hiperactividad

localizada de la lámina dental epitelial, la dicotomía de los gérmenes dentales y ciertas anomalías del desarrollo, así como la mayor prevalencia de piezas supernumerarias en pacientes con fisura palatina, disostosis cleidocraneal y labio y paladar hendido. A pesar de todos estos estudios, no se ha aclarado por completo una etiología precisa, es así que los factores genéticos y ambientales deben ser considerados ⁽⁷⁾.

Los dientes supernumerarios pueden categorizarse según su número, localización con respecto a la línea media, capacidad eruptiva, morfología, desarrollo radicular y posición en el paladar duro. A continuación abordaremos cada una de estas clasificaciones.

Según el número puede ser una pieza supernumeraria única, que es la que se presenta con mayor frecuencia, y las piezas supernumerarias múltiples, que por lo general están asociadas a síndromes ⁽⁸⁾. Según su ubicación con respecto a la línea media, predominan las unilaterales, generalmente en zona canina y premolar, y así también están las bilaterales. Además, en el maxilar cerca de la línea media se encuentra el mesiodens, que está entre los dientes supernumerarios más frecuentes ⁽⁸⁾.

Según su capacidad de erupcionar se los clasifica en erupcionados, incluidos e impactados ⁽⁸⁾. A su vez, las piezas retenidas pueden clasificarse según su posición en horizontales, verticales e invertidas ⁽⁹⁾. Según su morfología existen varios tipos de formas, entre las principales están: cónica, de incisivo, suplementarios, odontomas y rudimentarios ⁽⁸⁾. Según su desarrollo radicular tenemos el supernumerario con raíces que no sobrepasan más de la mitad de la longitud final, piezas con raíz entre la mitad y dos tercios de la longitud final, piezas con dos tercios de la longitud final radicular, piezas de raíces con ápice abierto, y finalmente, piezas con raíz completa ⁽⁸⁾.

Según su posición sagital, orientación y ubicación en el paladar duro: el tipo I se trata de un diente que se encuentra hacia palatino, inferior al ápice radicular y sobre el eje longitudinal del incisivo; el tipo II, diente ubicado superior y palatino de incisivos; el tipo III se encuentra ubicado entre las piezas 1,1 y 2,1, en sentido transversal con la corona vestibularizada; el tipo IV, se encuentra superior al ápice de la raíz incisiva de forma

invertida, normal u oblicua: el tipo V se posiciona por delante de las raíces incisivas adyacentes; y el tipo VI se encuentra por el palatino de los incisivos con posición vertical (entre el tipo I y II) ⁽⁸⁾.

Generalmente, el término diente supernumerario abarca a las diferentes formas de hiperdoncia presentes. Sin embargo, se debe efectuar la diferencia que existe entre un diente supernumerario y un diente suplementario. Primero, en cuanto a su formación, el primero se forma por la dicotomía del germen dentario en fragmentos desiguales, a diferencia de los suplementarios que se forman a partir de la dicotomía del germen dentario en fragmentos iguales. Segundo, un diente supernumerario, por lo general, se encuentra en zonas distantes a las de su origen y puede tener migraciones; en cambio, un diente suplementario posee su erupción y ubicación en su sector de origen o en zonas aledañas a la que corresponden. Tercero, una pieza supernumeraria posee formas fusiformes, conoides o tubulares microdónticas, en comparación a una pieza suplementaria, que posee una similitud anatómica a la pieza dentaria correspondiente al sector donde se ubican ⁽⁶⁾.

El diente suplementario más frecuente es el del incisivo lateral superior, aunque también se han encontrado casos de molares y premolares. Estas piezas dentarias son conocidas también como eumórficas, normales o típicas, debido a que imitan la forma y tamaño de las piezas adyacentes permanentes ⁽¹⁰⁾. Además la mayor parte de dientes supernumerarios en dentición temporal son los suplementarios ⁽⁸⁾.

En el caso de dientes suplementarios se debe tomar en cuenta la proximidad de estos con las

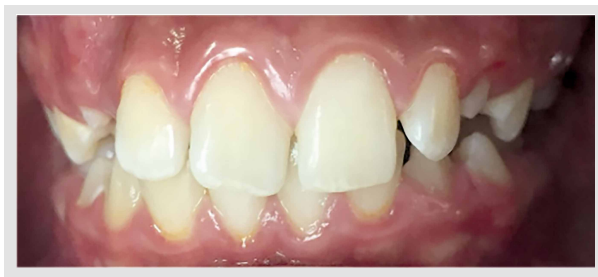

Figura 1. Fotografía frontal intraoral del paciente en oclusión

piezas vecinas, ya que mantienen un contacto cercano con las coronas y raíces, así como con los tejidos adyacentes que pueden resultar erosionados por las cúspides coronales. La vestibularización se da más en los paramolares y la lingualización en los parapremolares ⁽⁶⁾.

PRESENTACIÓN DEL CASO

Un paciente de sexo masculino de 11 años de edad acude a consulta acompañado de su padre, a la clínica odontológica de pregrado de la Universidad San Francisco de Quito. El motivo de la consulta es revisión dental por apiñamiento. El paciente no presenta síndromes, ni enfermedades sistémicas, ni se encuentra tomando medicación actual. El paciente no posee antecedentes familiares de dientes supernumerarios. Al examen físico extraoral no se observa ningún tipo de patología.

Al realizar el examen clínico intraoral se observó una dentición mixta con tejidos blandos normales, mala alineación de piezas dentarias y presencia de biofilm. Así también, se evidenció la presencia de un diente supernumerario suplementario con mal posición dentaria en la hermiarcada superior derecha, localizado en el sector palatino, entre el

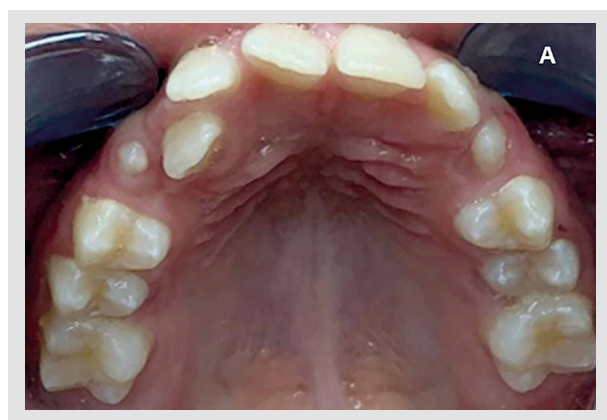

Figura 2. Fotografía intraoral de la arcada superior donde se observa la presencia del diente supernumerario

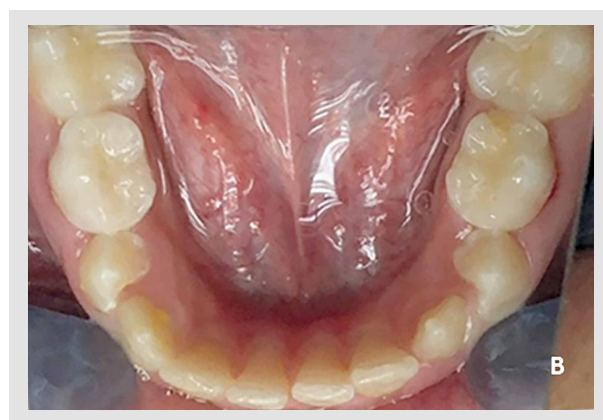

Figura 3. Fotografía intraoral de la arcada inferior

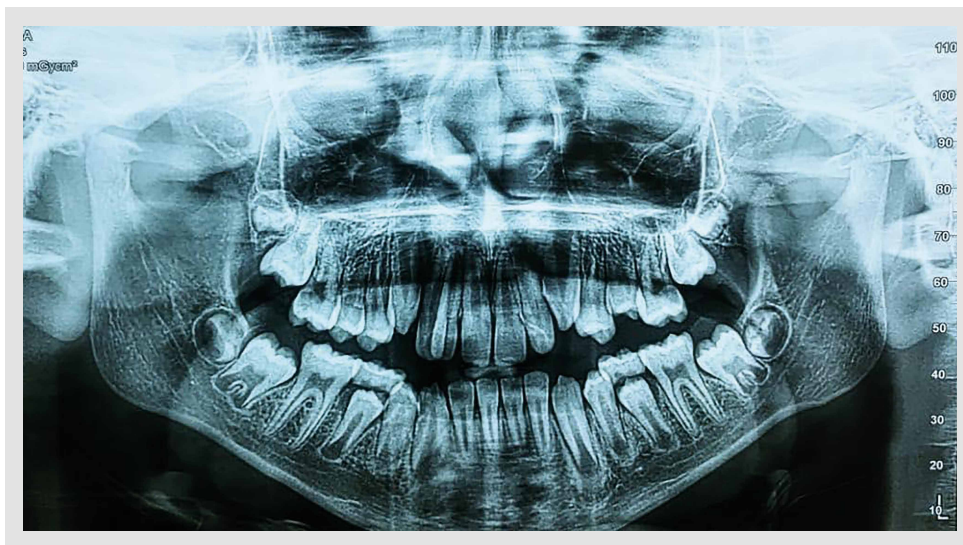

Figura 4. Radiografía panorámica

incisivo lateral superior derecho y el canino superior derecho, que no ha erupcionado completamente. En la arcada inferior se encontró que los segundos molares inferiores deciduos necesitaban extracción.

Con el examen radiográfico se comprobó la presencia de la pieza supernumeraria suplementaria en la hermiarcada superior derecha, así como la necesidad de extraer los segundos molares deciduos, para la posterior erupción de las piezas permanentes.

El tratamiento consiste en la realización de una profilaxis dental; colocación de sellantes de las piezas #1,6, 2,6, 3,6 y 4,6; extracción de las piezas deciduas #7,5 y 8,5 y exodoncia de la pieza supernumeraria suplementaria superior. Primero, se inicia con aplicación de anestésico tópico hecho

de benzocaína al 20% en gel, y la aplicación de un cartucho de lidocaína al 2% con epinefrina, para producir anestesia local por vestibular y palatino de la pieza que se va a extraer.

Como segundo paso tenemos la sindesmotomía, realizada con una legra en las caras libres de la pieza supernumeraria, con la finalidad de romper las inserciones gingivales. Como tercer paso fueron realizados movimientos de luxación con un elevador recto, permitiendo la rotura de los ligamentos periodontales.

Posteriormente, se procedió a la prensión adaptada al cuello dentario con movimientos de lateralidad y la tracción de la pieza dentaria supernumeraria mediante la utilización de un fórceps superior.

Para concluir, fueron aplicadas todas las recomendaciones posextracción al paciente y su padre, se mantuvo apretando una gasa durante 45 minutos y se remitió a un ortodoncista para una evaluación y continuación del tratamiento correctivo.

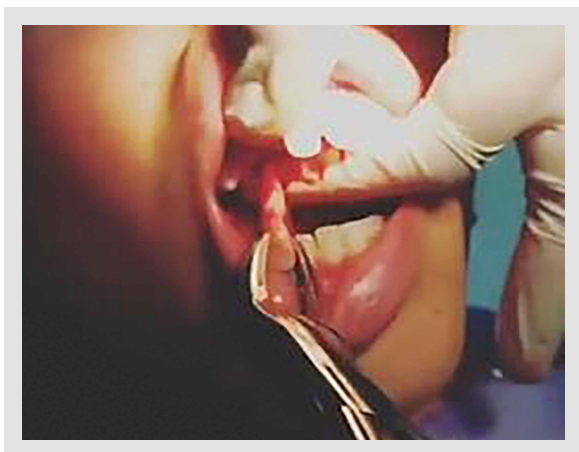


Figura 5. Diente suplementario extraído

DISCUSIÓN

Las piezas supernumerarias, por lo general, son descubiertas a través del examen clínico intraoral y radiografías. Aunque su etiología aun no es exacta, los casos de hiperdoncia han incrementado en un 73 %, especialmente en dentición temporal ⁽¹¹⁾. Sin embargo, Vásquez ⁽¹²⁾ demostró que, para la presencia de piezas supernumerarias, la edad no es un factor determinante. En la tabla 1 podemos

Tabla 1. Porcentaje de frecuencia y prevalencia de dientes supernumerarios según el número y zona en que se encuentran ^(4,13)

Porcentajes (%)	Piezas supernumerarias
Frecuencia según la zona	
50	Incisivos laterales superiores
36	Mesiodens
11	Incisivos centrales
3	Premolares
Frecuencia según el número	
76 a 86	Un solo diente supernumerario
23	Dos dientes supernumerarios
-1	Supernumerarios múltiples
Prevalencia	
0,3 al 1,7	En dentición primaria
0,1 al 3,6	En dentición definitiva
6	Canino
0,06 al 0,2	Incisivo central

evidenciar los porcentajes más característicos de las piezas supernumerarias.

Algunos de estos dientes pueden llegar a erupcionar normalmente, mientras que en otras situaciones su desarrollo y calcificación se dará de forma asintomática, por lo que pueden permanecer por un largo periodo de tiempo hasta ser detectados en una radiografía. Además, se debe estar pendiente clínicamente de abultamientos en

las tablas alveolares, apiñamiento, lateroversiones, giroversiones o diastemas que podrían ser una señal de la presencia de un diente supernumerario ⁽⁶⁾.

Podemos encontrar diversos factores que deben ser tomados en cuenta para la planificación de un tratamiento: un diagnóstico certero, edad del paciente, posición, localización, diferenciación y las posibles complicaciones que podrían darse ⁽¹⁴⁾. De igual manera, el estudio radiográfico posee relevancia para una correcta localización de estos elementos. Los estudios más habituales son los bidimensionales: radiografías periapicales, oclusales, panorámicas y cefalométricas ⁽¹⁵⁾. Sin embargo, con el objetivo de mejorar la calidad de imagen diagnóstica ha crecido el uso de la tomografía computarizada de haz cónico (TCHC) ⁽¹⁶⁾.

La localización de estas piezas puede poseer cierto grado de dificultad, ya que estas poseen características anatómicas variables, en especial en dentición mixta, donde deben distinguirse de las piezas ya erupcionadas y de los gérmenes en vía de erupción ⁽⁶⁾. Por esta razón es fundamental dominar el conocimiento del tiempo de erupción y recambio dentario, favoreciendo así un diagnóstico y tratamiento certero.

En los casos de dientes suplementarios es importante un correcto diagnóstico diferencial entre la pieza normal y la que está alterando el sector. Así también, se debe evaluar el espacio y relación que guarda la pieza suplementaria con las

Tabla 2. Cronología de erupción y caída de las piezas dentales ⁽¹⁷⁾

Diente	Erupción dentición decidua	Caída de dientes deciduos	Erupción dentición permanente
Incisivo central superior	9 meses	7 años	7 años
Incisivo lateral Superior	10 meses	8 años	8 años
Incisivo central inferior	7 meses	7 años	7 años
Incisivo lateral inferior	12 meses	8 años	8 años
Caninos	18 meses	12 años	10 a 13 años
Primer premolar superior	-	-	9 a 10 años
Segundo premolar superior	-	-	10 a 11 años
Primer premolar inferior	-	-	9 a 10 años
Segundo premolar inferior	-	-	10 a 11 años
Primer molar superior	14 meses	10 años	6 años
Segundo molar superior	26 meses	11 años	12 años
Primer molar inferior	14 meses	10 años	6 años
Segundo molar inferior	26 meses	11 años	12 años

piezas y tejidos subyacentes, debido a su íntima cercanía a su zona de origen, que puede otorgar contacto entre raíces y coronas vecinas. El objetivo de esto es planificar cuidadosamente la estrategia quirúrgica, utilizando técnicas e instrumental adecuado a la posición anómala de la pieza que permitan evitar accidentes como luxaciones de las piezas vecinas ⁽⁶⁾.

Existen diferentes opiniones acerca del tratamiento para dientes supernumerarios, ya que debido a las características que estos presenten pueden rehabilitarse o se debe escoger el mejor momento para realizar la exodoncia de los mismos. Entre las indicaciones para la exodoncia de un diente supernumerario están: obstaculización de la erupción, apiñamiento severo, obstrucción del movimiento ortodóncico, centro de acumulación de biofilm dental y afectación en la estética ⁽⁸⁾.

Hay que tomar en cuenta que, en pacientes menores de 9 años de edad, el realizar una exodoncia temprana esta podría prevenir problemas ortodóncicos y evitar una complejidad futura. Sin embargo, podrían existir riesgos como la lesión de raíces permanentes, y desvitalización de la pieza definitiva. Por otra parte, una exodoncia tardía en pacientes mayores de 9 años de edad implicaría un menor riesgo de lesión iatrogénica radicular permanente, debido a la formación completa de las raíces. Pero podrían darse ciertas complicaciones, como reabsorción radicular, erupción tardía, maloclusiones, degeneraciones quísticas y erupciones nasales ⁽¹⁸⁾.

En nuestro caso, el paciente sobrepasaba la edad de nueve años cuando acudió para el tratamiento, por lo que las piezas adyacentes a la pieza suplementaria tenían formación radicular y coronal completa. Además, esta favorecía a la retención de biofilm e incomodaba de manera estética y mecánica. Es así que no existieron contraindicaciones en realizar la exodoncia una vez diagnosticada la alteración dental ⁽¹⁹⁾.

Conclusión

Actualmente, los dientes supernumerarios son una condición relativamente común en la cual una persona presenta uno o más dientes en la cavidad oral. A pesar de que en ciertas ocasiones pueden ser asintomáticos, en otras pueden causar complicaciones o problemas en el desarrollo y estética.

El diagnóstico temprano y un correcto tratamiento son la clave para la corrección de cualquier anomalía dental del paciente. Para todos estos casos es fundamental guiarse con una radiografía, ya sea bidimensional o tridimensional, con el fin de precisar la posición de la pieza supernumeraria. No hay que olvidar que la toma de decisión sobre el tratamiento a seguir se realiza mediante un equipo multidisciplinario ⁽²⁰⁾.

Por último, para un diagnóstico y tratamiento preciso es importante diferenciar una pieza supernumeraria de una suplementaria, realizando los respectivos controles clínicos y radiográficos sobre la continuidad y el éxito de los procedimientos realizados.

REFERENCIAS BIBLIOGRÁFICAS

1. Cueto S, Pipa A, González M, Pipa C, Álvarez I. Prevalencia de los dientes supernumerarios en la población infantil asturiana. *Avances en Odontostomatología* [Internet]. 2013 [Consultado 2022 Abr 6]; 29(3): 131-137. Disponible en: http://scielo.isciii.es/scielo.php?script=sci_arttext&pid=S0213-12852013000300003&lng=es&tlng=es
2. Alain R, Canto M. Anomalías de número, forma y tamaño de los dientes. *Acta Médica del Centro* [Internet]. 2007 [Consultado 2022 Abr 6];1(2). Disponible en: http://www.actamedica.sld.cu/r2_07/anomalias.htm
3. Paez D, Díaz L, Jiménez M, Leyva M, Sarabia V. Dientes supernumerarios en el maxilar superior. *MEDISAN* [Internet]. 2013 [Consultado 2022 Abr 5];17(7):2059-2064. Disponible en: http://scielo.sld.cu/scielo.php?script=sci_arttext&pid=S1029-30192013000700017&lng=es
4. Oviedo M, Delgadillo C, Bazán A, Molina E, Becerril M. Retención dental por diente supernumerario-Caso Clínico. *Publicación semestral, Educación y Salud Boletín Científico Instituto de Ciencias de la Salud Universidad Autónoma del Estado de Hidalgo* [Internet]. 2020 [Consultado 2022 Jul 16]; 9 (17): 1-4. Disponible en: <https://repository.uaeh.edu.mx/revistas/index.php/ICSA/article/view/6451/7605>
5. Rivero O, Áreas D, Malcom M. Hiperdoncia simple no sindrómica. *Correo Científico Médico* [Internet]. 2014. [Consultado 2022 Abr 5]; 18(1): 132-140. Disponible en: http://scielo.sld.cu/scielo.php?script=sci_arttext&pid=S1560-43812014000100019&lng=es&tlng=es
6. Gilligan AGUJ. La extracción dentaria. *Técnicas y aplicaciones clínicas* [Internet]. Editorial Médica Panamericana; 2015. Disponible en: http://bibliotecas.unr.edu.ar/muestra/medica_panamericana/9789500603140.pdf
7. Di Santi J, Betancourt O. Tratamiento ortodóncico-quirúrgico de los dientes supernumerarios: Presentación de un caso clínico. *Acta odontol. venez* [Internet]. 2008 [Consultado 2022 Jun 27]; 46(1): 88-91. Disponible en: http://ve.scielo.org/scielo.php?script=sci_arttext&pid=S0001-63652008000100019&lng=es
8. Cruz EA. *Revista Estomatología Clasificación de dientes supernumerarios: revisión de literatura. Revista estomatología* [Internet]. 2014 [Consultado 2023 Mar 11]; 22(1):38-42. Disponible en: <https://www.researchgate>

- net/publication/280446757_Clasificacion_de_dientes_supernumerarios_Revision_de_Literatura_Supernumerary_Teeth_Classification_A_literature_review
9. Gonzalez, J., Moret, Y, Gonzalez, D, Guerra, V, Marcano, L. Diente supernumerario retenido en posición invertida - Reporte de un caso. *Acta Odontológica* [Internet]. 2012 [Consultado 2023 Mar 11]; 5(2). Disponible en: <https://www.actaodontologica.com/ediciones/2012/2/art-13>
 10. Noguera G. Estudio de las piezas supernumerarias y la frecuencia encontrada en los pacientes atendidos entre 3 y 14 años de edad, en la Clínica de Odontopediatría de Pregrado en los últimos cinco años (2005-2010) de la Facultad de Odontología de la Universidad Central del Ecuador [Internet]. Quito: Universidad Central del Ecuador; 2011 [Consultado 2023 Mar 11]. Disponible en: <http://www.dspace.uce.edu.ec/handle/25000/533>
 11. Vaca ME, Vallejo K. Prevalencia y ubicación de dientes supernumerarios. *Revista científica Dominio de la ciencia*. [Internet]. 2017 [Consultado 2023 Mar 11]; 3(1). Disponible en: <https://dominiodelasciencias.com/ojs/index.php/es/article/view/270>
 12. Vázquez D. Dientes supernumerarios: Estudio de prevalencia en la ciudad de Buenos Aires. *Rev ADM* [Internet]. 2012 [Consultado 2023 Mar 11]; 69(5): 222-225. Disponible en: <https://www.medigraphic.com/pdfs/adm/od-2012/od125f.pdf>
 13. Arriaga SGLR, editor. Manejo clínico de dientes supernumerarios en la práctica odontológica. *Revista ADM* [Internet]. 2009 [Consultado 2023 Mar 11]; 65. Disponible en: <https://www.medigraphic.com/pdfs/adm/od-2009/od092e.pdf>
 14. Diaz E, Pérez E. 2021. Dientes Supernumerarios. Importancia del diagnóstico y plan de tratamiento. *Revista Europea de Odontoestomatología* [Internet]. 2021 [Consultado 2022 Jul 16]. <http://www.redoe.com/ver.php?id=333>
 15. Sebastián C, Izquierdo B, Gutiérrez C, Aso A. Dientes supernumerarios: claves esenciales para un adecuado informe radiológico. *Revista Argentina de Radiología* [Internet]. 2016 [Consultado 2023 Mar 11]; 80(4): 258-67. doi: 10.1016/j.rard.2016.10.005
 16. Romero KR, Trevejo AP, Ruiz VE. Importancia de la detección de dientes supernumerarios con tomografía computada de haz cónico. *Revista Estomatológica Herediana* [Internet]. 2019 [Consultado 2023 Abr 11]; 29(2):166-7. Disponible en: <https://revistas.upch.edu.pe/index.php/REH/article/view/3534>
 17. Flores ME. *Morfología Dental*. Quito: Flores Araque María Elena; 2010. ISBN 10. 9942-02-804-8
 18. Cahuana A, Alfaro A, Pérez B, Coelho A. Dientes supernumerarios anteriores no erupcionados: Revisión de 125 casos. *RCOE* [Internet]. 2003 [Consultado 2022 Jul 16]; 8(3): 263-271. Disponible en: https://scielo.isciii.es/scielo.php?script=sci_arttext&pid=S1138-123X2003000300001
 19. López Z. Generalidades de la Exodoncia. Universidad Virtual de Salud de la Facultad de Ciencias Médicas Manuel Fajardo de la Universidad de Ciencias Médicas de La Habana [Internet]. 2012 [Consultado en 2023 Abr 11]; Disponible en: <http://uvsfajardo.sld.cu/unidad-iii-generalidades-de-la-exodoncia>
 20. Gutierrez-Marín, N. Paramolares bilaterales maxilares no erupcionados y su abordaje quirúrgico: reporte de un caso inusual. *Revista De Odontopediatría Latinoamericana* [Internet]. 2021 [Consultado en 2023 Abr 11]; 11(2). doi: <https://doi.org/10.47990/alop.v11i2.272>