



## REPORTE DE CASO

# Supernumerario invertido ubicado en el paladar duro: una historia poco conocida

Britto Ebert Falcón-Guerrero<sup>1,a</sup> | Guido Sebastián Falcón-Pasapera<sup>2,b</sup>

<sup>1</sup> Asociación Peruana de Periodoncia y Oseointegración APPO, Tacna, Perú.

<sup>2</sup> Universidad Peruana Cayetano Heredia, Lima, Perú.

<sup>a</sup> Doctor en Estomatología.

<sup>b</sup> Cirujano dentista.

### Palabras clave:

*anomalías dentarias; diente supernumerario; dentición permanente; mesiodens; tomografía computarizada de haz cónico (Fuente: DeCS - BIREME).*

## RESUMEN

Los dientes supernumerarios son unidades dentales que aparecen además del número regular de dientes. Su ubicación más frecuente es a nivel de la línea media anterior del maxilar, que se llama mesiodens, pero también paramediano; o en la posición de un incisivo lateral. Este artículo revisa el mesiodens invertido permanente supernumerario en un niño de 15 años 3 meses. El paciente no era sindrómico y no presentaba ningún otro diente supernumerario en la dentición permanente. Utilizando la tomografía computarizada de haz cónico (CBCT) de la región, pudimos evaluar la posición, la estructura y la forma del supernumerario, así como establecer un adecuado plan de tratamiento. El objetivo de este documento fue presentar este caso anómalo de un diente supernumerario invertido ubicado en el paladar, e incluir una revisión de la literatura de los pocos casos reportados de este tipo.

# Inverted supernumerary tooth located in the hard palate: a little-known story

### Keywords:

*dental anomalies; supernumerary tooth; permanent dentition; mesiodens; cone beam computed tomography (Source: MeSH - NLM).*

## ABSTRACT

Supernumerary teeth are dental units that appear in addition to the regular number of teeth. Their most common location is at the level of the anterior midline of the maxilla, known as mesiodens, but they can also be paramedian; or in the position of a lateral incisor. This article reviews the case of an inverted permanent supernumerary mesiodens in a child aged 15 years and 3 months. The patient was non-syndromic and did not have any other supernumerary teeth in the permanent dentition. Using cone beam computed tomography (CBCT) of the region, we were able to assess the position, structure, and shape of the supernumerary, as well as establish an adequate treatment plan. The aim of this paper was to present this anomalous case of an inverted supernumerary tooth located in the palate, and to include a review of the literature on the few reported cases of this type.

**Citar como:** Falcón-Guerrero BE, Falcón-Pasapera GS. Supernumerario invertido ubicado en el paladar duro: una historia poco conocida. Rev Peru Cienc Salud. 2024; 6(1):66-70. doi: <https://doi.org/10.37711/rpcs.2024.6.1.446>

### Correspondencia:

Britto Ebert Falcón-Guerrero  
 Tacna, Perú.

988 500 046  
 artdent2000@hotmail.com





## INTRODUCCIÓN

La anomalía del número de dientes es una de las enfermedades del desarrollo dental más comunes, que incluye tanto la agénesis dental como los dientes supernumerarios. Un mal entendido de la formación de la erupción del incisivo maxilar se atribuye comúnmente a la presencia de un diente supernumerario <sup>(1)</sup>. Los tejidos dentales se derivan de la cresta neuronal y el mesenquima, y su diferenciación se basa en la interacción entre los dos: la raíz y la corona <sup>(2)</sup>.

Los dientes supernumerarios se definen como dientes que se desarrollan además del número regular de dientes, incluido el odontoma. Su prevalencia varía de una región a otra y está entre el 0,2 % y el 5,3 %. La región anterior maxilar es el sitio más común donde se produce un diente supernumerario <sup>(3)</sup>.

Los dientes múltiples, también conocidos como dientes adicionales, son dientes que exceden el número normal de dientes y son anomalías de desarrollo numéricamente anormales. El mecanismo de la aparición de dentaduras múltiples aún no está claro, pero algunos académicos han identificado varios factores asociados con la aparición de dentaciones múltiples, como la dicotomización de los brotes dentales, placas dentales hiperactivas o rotas, fenómeno de reversión, enfermedades anormales similares al síndrome del desarrollo o factores genéticos y ambientales <sup>(4)</sup>.

En comparación con la importancia diagnóstica extendida, los nuevos avances en el tratamiento son más notables. Los dientes supernumerarios pueden proporcionar células madre posparto, que se puede utilizar para aliviar los síntomas de la fibrosis hepática y el lupus eritematoso sistémico <sup>(5)</sup>.

Tanto las denticiones primarias como las permanentes se ven afectadas, pero se ven más comúnmente en la dentición permanente, con una

tasa de prevalencia del 0,3 al 3,0 %. Los pacientes con dientes primarios supernumerarios pueden tener entre un 30 y un 50 % de probabilidades de que estos sean seguidos de dientes permanentes supernumerarios. Están presentes con más frecuencia en los hombres que en las mujeres. La premaxila es el sitio más común de su aparición con mesiodens <sup>(6)</sup>.

La presencia de dientes supernumerarios se asocia con diferentes alteraciones en los dientes vecinos; los más comunes son los dientes sobreretenido o erupción retardada, erupción ectópica, mala colocación dental, problemas oclusales, diastemas y dientes vecinos girados, entre una serie de patologías asociadas. Un diagnóstico temprano previene o reduce el riesgo de complicaciones y, cuando se combina con la extirpación temprana, tiene un mejor pronóstico <sup>(7,8)</sup>.

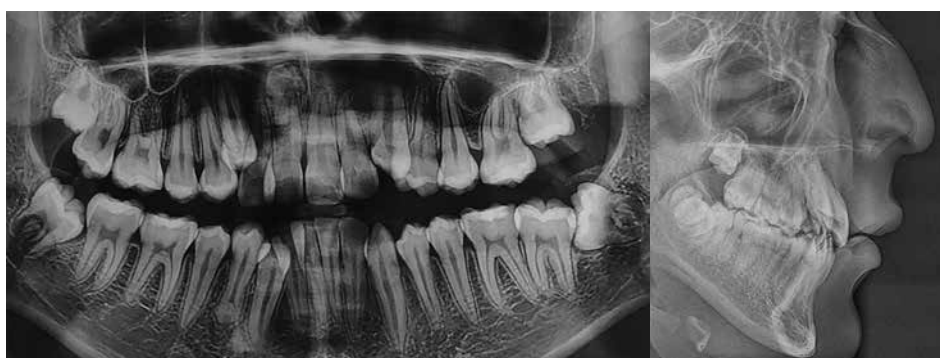Este artículo presenta un caso inusual de un paciente masculino de 15 años y 3 meses, con la presencia del supernumerario invertido ubicado en el paladar.



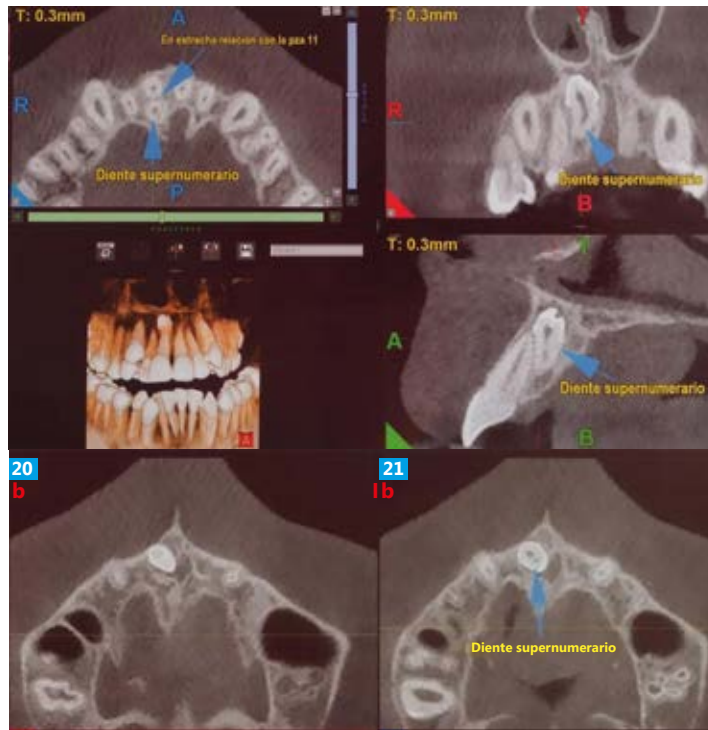
## PRESENTACIÓN DEL CASO

Un niño de raza mestiza, de 15 años y 3 meses, vino a consultar para la eliminación de un diente supernumerario a nivel de la raíz 11. Durante el examen clínico se observó que los dientes permanentes estaban presentes, tanto a nivel superior como inferior. Se le indicó una radiografía cefalométrica y panorámica (ver Figura 1).

Las radiografías arrojaron la presencia de un supernumerario invertido a nivel de la pieza 11. Se ordenó la tomografía computarizada de haz cónico (CBCT) para evaluar en 3 dimensiones el número y la posición correcta del diente supernumerario. En este caso, la etiología exacta de los dientes supernumerarios no podía relacionarse con ningún factor de herencia, ya que la historia familiar no era relevante. (ver Figura 2).



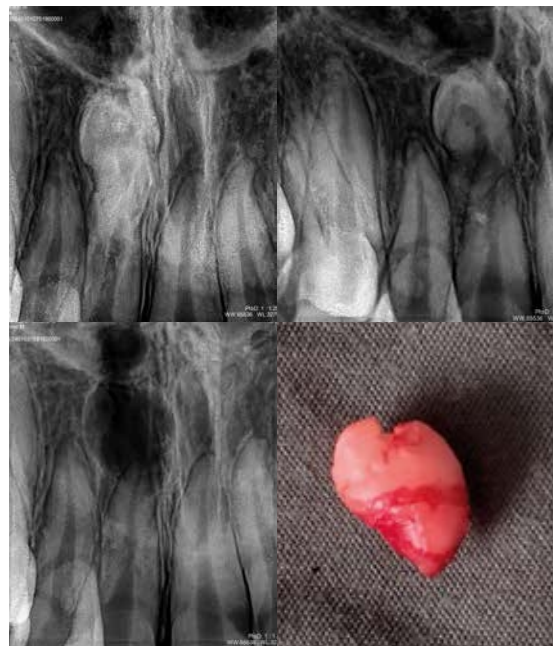
**Figura 1.** Imagen radiopaca en la raíz de la pieza 11, compatible con supernumerario



**Figura 2.** Las imágenes de haz cónico denotan un supernumerario en posición invertida del sector anterior del paladar, con característica similares a un diente normal

En el estudio CBCT se observó un diente supernumerario rudimentario en posición invertida localizada en el maxilar por detrás de la pieza 11. Su corona orientada hacia la tabla ósea vestibular en íntimo contacto con el conducto nasopalatino y en estrecha relación con el borde posterior de la pieza 11, y su tercio radicular está dilacerado.

Se contó con el consentimiento informado de un familiar. El procedimiento quirúrgico abordado fue la extracción del supernumerario invertido con una toma con cuidado del paladar, seguida de curetaje y apósitos para completar la sutura. Se envió una muestra quirúrgica para un análisis histopatológico, en el que los hallazgos microscópicos confirmaron el diagnóstico de supernumerario (ver Figura 3).



**Figura 3.** Secuencia radiológica de la extracción del supernumerario invertido y foto de la pieza anatómica extraída



## DISCUSIÓN

Los dientes supernumerarios son dientes que aparecen además del número regular de dientes. Su ubicación más frecuente es el maxilar anterior, especialmente en la línea media maxilar, que se llama mesiodens o paramediano, así como en la posición de un incisivo lateral. Una encuesta informó solo del 18,2 % de las anomalías en la dentición permanente para sujetos con hiperdoncia primaria<sup>(9)</sup>. La insuficiencia de la erupción de los incisivos maxilares se atribuye comúnmente a la presencia de un diente supernumerario; sin embargo, es importante comprobar y seguir si hay otros dientes supernumerarios presentes en la dentición permanente, cada vez que encontramos dientes adicionales en la dentición temporal<sup>(10,11)</sup>.

Se han notificado muchos casos de dientes supernumerarios en enfermedades o síndromes sistémicos, como la displasia cleidocraneal, el labio y el paladar hendido, el síndrome de Gardner, el síndrome de Fabry-Anderson, el síndrome de Rothmund-Thomson, el síndrome de Nance-Horan, el síndrome de Marfan, el síndrome orofaciadigital y otros. Además, una combinación de factores ambientales y genéticos contribuye al desarrollo de dientes supernumerarios<sup>(12)</sup>.

En la dentición permanente, los dientes supernumerarios pueden causar problemas similares a los dientes adyacentes y también apiñamiento. La mayoría de los dientes supernumerarios permanecieron impactados (84 %) y otros desarrollaron quistes o inflamación del tejido (9 %)<sup>(13)</sup>.

Se informan de influencias genéticas en relación con su ocurrencia; los factores ambientales también fueron responsables. Los dientes supernumerarios pueden transmitirse a través de rasgos autosómicos dominantes o autosómicos recesivos con penetración incompleta o pueden estar asociados con un cromosoma X. En la mayoría de los casos, se han reportado dientes supernumerarios en pacientes con síndromes como la displasia cleidocraneal, el síndrome de Ehlers-Danlos tipo III, el síndrome de Ellis-Van Creveld, el síndrome de Gardner, el síndrome de Goldenhar, el síndrome de Hallermann-Streiff, el síndrome orofaciadigital tipo I, el síndrome de Nance-Horan y el labio o hendidura del paladar<sup>(14,15)</sup>. Los estudios genéticos encontraron que las mutaciones heterocigotas del gen del factor de transcripción 2 relacionado con runt (*RUNX2*), que se encuentra en 6p21, son responsables del desarrollo de la displasia cleidocraneal<sup>(16)</sup>. Pero en este caso no se informó de ningún tipo de síndrome, expresado por su madre.

Los exámenes clínicos y radiológicos son necesarios en todos los casos en los que sospechamos la presencia de dientes supernumerarios, para establecer el plan de tratamiento, que puede variar desde extracciones hasta tratamientos de ortodoncia para alinear los dientes retenidos o corregir las malposiciones, o incluso soluciones protésicas para obtener una oclusión adecuada<sup>(17)</sup>. Existen estudios sobre el momento adecuado para la extracción de los dientes supernumerarios. La mayoría de ellos sugieren la intervención temprana en dientes supernumerarios, para minimizar el daño en los dientes adyacentes, mientras que otros recomiendan posponer la extracción, si no hay complicaciones asociadas<sup>(18)</sup>.

Los hallazgos de este estudio reiteran el hecho de que, dada la derivación temprana, el espacio y el tiempo suficientes, la mayoría de los dientes que no pueden erupcionar por un diente supernumerario erupcionarían espontáneamente después de la extracción del supernumerario solo<sup>(19)</sup>.

En este reporte la edad del paciente es de 15 años y 3 meses, permitiendo su tratamiento oportuno, ya que la extracción de mesiodens en la dentición mixta temprana ayuda a la alineación espontánea de los dientes adyacentes, que dejó ver un diente supernumerario invertido alojado en el paladar<sup>(20)</sup>.

## Conclusiones

El tratamiento de elección de los supernumerarios es la extracción dental, y el diagnóstico oportuno permite llevar un planeamiento idóneo para proceder con las condiciones menos traumáticas posibles. Inicialmente, el examen clínico reveló la presencia de un incisivo central superior supernumerario permanente que determinó la impactación del incisivo central y lateral permanente derecho. El examen radiográfico por CBCT determinó la posición exacta, lo cual es un hallazgo poco común. El diagnóstico permite un buen manejo del paciente y el desarrollo de un plan de tratamiento óptimo.



## REFERENCIAS

1. Seehra J, Mortaja K, Wazwaz F, Papageorgiou SN, Newton JT, Cobourne MT. Interventions to facilitate the successful eruption of impacted maxillary incisor teeth due to the presence of a supernumerary: A systematic review and meta-analysis. *Am J Orthod Dentofacial Orthop*. [Internet]. 2023 May [Consultado el 10 de agosto de 2023];163(5):594-608. doi: 10.1016/j.ajodo.2023.01.004
2. Nasoori A. Tusks, the extra-oral teeth. *Arch Oral Biol*. [Internet]. 2020 Sep [Consultado el 10 de agosto de 2023];117:104835. doi: 10.1016/j.archoralbio.2020.104835
3. Zhang H, Gong X, Xu X, Wang X, Sun Y. Tooth number abnormality: from bench to bedside. *Int J Oral Sci*. [Internet].



- 2023 Jan 6 [Consultado el 10 de agosto de 2023];15(1):5. doi: 10.1038/s41368-022-00208-x
4. Maihemaiti M, Ainiwaer A, Wang L. A clinical study of the piezosurgery, high-speed contra-angle handpiece, and the combined application of both for extraction of embedded supernumerary teeth. *BMC Oral Health*. [Internet]. 2023 Mar [Consultado el 10 de agosto de 2023];23(1):147. doi: 10.1186/s12903-023-02829-y
  5. Yao J, Chen N, Wang X, Zhang L, Huo J, Chi Y, Li Z, Han Z. Human Supernumerary Teeth-Derived Apical Papillary Stem Cells Possess Preferable Characteristics and Efficacy on Hepatic Fibrosis in Mice. *Stem Cells Int*. [Internet]. 2020 Jan 30 [Consultado el 10 de agosto de 2023];2020:6489396. doi: 10.1155/2020/6489396
  6. Desai SK, Shetye OA, Kamat RD, Mandrekar PN, Sinai Khandeparker RV, Dhupar V. Geminated Supernumerary Premolar Impacted in the Palate: A Report of a Rare Case and Review of the Literature. *Cureus*. [Internet]. 2023 Sep 30 [Consultado el 10 de agosto de 2023];15(9):e46244. doi: 10.7759/cureus.46244
  7. Inchingolo AD, Patano A, Coloccia G, Ceci S, Inchingolo AM, Marinelli G, et al. Genetic Pattern, Orthodontic and Surgical Management of Multiple Supplementary Impacted Teeth in a Rare, Cleidocranial Dysplasia Patient: A Case Report. *Medicina (Kaunas)*. [Internet]. 2021 Dec 10 [Consultado el 10 de agosto de 2023];57(12):1350. doi:10.3390/medicina57121350
  8. Cheng FC, Chen MH, Liu BL, Liu SY, Hu YT, Chang JY, Chiang CP. Nonsyndromic supernumerary teeth in patients in National Taiwan University Children's hospital. *J Dent Sci*. [Internet]. 2022 Oct [Consultado el 10 de agosto de 2023];17(4):1612-1618. doi:10.1016/j.jds.2022.07.015
  9. Andrei OC, Dinescu MI, Farcașiu C, Bisoc A, Tărlungeanu DI, Tănăsescu LA, et al. Supernumerary permanent maxillary canine - a rare finding: case report and literature review. *Rom J Morphol Embryol*. 2021 [Internet]. Apr-Jun [Consultado el 10 de agosto de 2023];62(2):593-598. doi:10.47162/RJME.62.2.28
  10. Seehra J, Mortaja K, Wazwaz F, Papageorgiou SN, Newton JT, Cobourne MT. Interventions to facilitate the successful eruption of impacted maxillary incisor teeth due to the presence of a supernumerary: A systematic review and meta-analysis. *Am J Orthod Dentofacial Orthop*. [Internet]. 2023 May [Consultado el 10 de agosto de 2023];163(5):594-608. doi:10.1016/j.ajodo.2023.01.004
  11. Pescia R, Kiliaridis S, Antonarakis GS. Spontaneous eruption of impacted maxillary incisors after surgical extraction of supernumerary teeth: a systematic review and meta-analysis. *Clin Oral Investig*. [Internet]. 2020 Nov [Consultado el 10 de agosto de 2023];24(11):3749-3759. doi:10.1007/s00784-020-03369-3
  12. Mallineni SK, Jayaraman J, Wong HM, King NM. Dental development in children with supernumerary teeth in the anterior region of maxilla. *Clin Oral Investig*. [Internet]. 2019 Jul [Consultado el 10 de agosto de 2023];23(7):2987-2994. doi:10.1007/s00784-018-2709-2
  13. Yordanova-Kostova GR, Emilianov E, Yanev N. Digital Laser-Sintered Expander in Adolescent Patient with Hyperdontia and Molar Impaction. *Case Rep Dent*. [Internet]. 2023 Nov 13 [Consultado el 10 de agosto de 2023];2023:8824900. doi: 10.1155/2023/8824900
  14. Seehra J, Mortaja K, Wazwaz F, Papageorgiou SN, Newton JT, Cobourne MT. Interventions to facilitate the successful eruption of impacted maxillary incisor teeth due to the presence of a supernumerary: A systematic review and meta-analysis. *Am J Orthod Dentofacial Orthop*. [Internet]. 2023 May [Consultado el 10 de agosto de 2023];163(5):594-608. doi:10.1016/j.ajodo.2023.01.004
  15. Fang Z, Atukorallaya D. Count Me in, Count Me out: Regulation of the Tooth Number via Three Directional Developmental Patterns. *Int J Mol Sci*. [Internet]. 2023 Oct 11 [Consultado el 10 de agosto de 2023];24(20):15061. doi:10.3390/ijms242015061
  16. Inchingolo F, Inchingolo AM, Latini G, Ferrante L, Trilli I, Del Vecchio G, et al. Oxidative Stress and Natural Products in Orthodontic Treatment: A Systematic Review. *Nutrients*. [Internet]. 2023 Dec 28 [Consultado el 10 de agosto de 2023];16(1):113. doi:10.3390/nu16010113
  17. Brinkmann JC, Martínez-Rodríguez N, Martín-Ares M, Sanz-Alonso J, Marino JS, Suárez García MJ, et al. Epidemiological Features and Clinical Repercussions of Supernumerary Teeth in a Multicenter Study: A Review of 518 Patients with Hyperdontia in Spanish Population. *Eur J Dent*. [Internet]. 2020 Jul [Consultado el 10 de agosto de 2023];14(3):415-422. doi:10.1055/s-0040-1712860
  18. Sojan M, Thakur S. An Unusual Case of Mesial Supplementary Lateral Incisor: A Case Report. *Int J Clin Pediatr Dent*. [Internet]. 2023 May-Jun [Consultado el 10 de agosto de 2023];16(3):518-521. doi:10.5005/jp-journals-10005-2585
  19. Leyland L, Batra P, Wong F, Llewelyn R. A retrospective evaluation of the eruption of impacted permanent incisors after extraction of supernumerary teeth. *J Clin Pediatr Dent*. [Internet]. 2006 [Consultado el 10 de agosto de 2023];30(3):225-31. doi:10.17796/jcpd.30.3.60p6533732v56827
  20. Henninger E, Friedli L, Makrygiannakis MA, Zymperdikas VF, Papadopoulos MA, Kanavakis G, et al. Supernumerary Tooth Patterns in Non-Syndromic White European Subjects. *Dent J (Basel)*. [Internet]. 2023 Sep 25 [Consultado el 10 de agosto de 2023];11(10):230. doi:10.3390/dj11100230

#### Contribución de los autores

**BEFG:** metodología, análisis de resultados, discusión, revisión final del artículo.

**GSFP:** metodología, análisis de resultados, discusión, revisión final del artículo.

#### Fuentes de financiamiento

La investigación fue realizada con recursos propios.

#### Conflictos de interés

Los autores declaran no tener conflictos de interés.