

## ARTÍCULO DE REVISIÓN

# Abordaje multidisciplinario de la hipofosfatemia ligada al cromosoma X: revisión de la literatura

Britto Ebert Falcón-Guerrero <sup>1,a</sup>  | Guido Sebastián Falcón-Pasapera <sup>2,b</sup>  |Robert Willy Falcón-Guerrero <sup>3,c</sup> <sup>1</sup> Asociación peruana de periodoncia y oseointegración-APPO, Tacna, Perú.<sup>2</sup> Universidad Peruana Cayetano Heredia, Lima, Perú.<sup>3</sup> Ministerio de Salud, Tacna, Perú.<sup>a</sup> Doctor en Estomatología.<sup>b</sup> Licenciado en Cirujano dentista.<sup>c</sup> Licenciado en Médico General.**Palabras clave:**

análisis genotipo-fenotipo;  
evaluación de resultados;  
raquitismo hipofosfático ligado  
al cromosoma X; salud (Fuente:  
DeCS - BIREME).

**RESUMEN**

La hipofostemia ligada al cromosoma X (XLH) es la forma hereditaria más común de raquitismo y la osteomalacia. Es provocada por una adaptación alterada del factor de crecimiento de fibroblastos 23 (FGF23) debido a una mutación del gen PHEX que modifica a una reducción de la reabsorción tubular de fosfato, a la actividad renal de la 1 $\alpha$ -hidroxilasa y al aumento de la actividad renal de la 24-hidroxilasa. Todo paciente que sufre de XLH muestra raquitismo y la osteomalacia, deformidades graves de las extremidades inferiores, dolor óseo y muscular, retraso en el crecimiento y reducción de la calidad de vida. Por lo tanto, la XLH es un trastorno multisistémico que requiere enfoques multidisciplinarios en subdisciplinas muy especializadas. Las complicaciones graves que pueden ocurrir con la XLH incluyen: craneosinostosis, pérdida de audición, deformidades óseas progresivas, lesiones recurrentes dentales y periodontales, y angustia psicosocial. Esta preocupación es la que lleva a realizar una revisión de la literatura de la revista PLOS ONE y las bases de datos PubMed y Google Scholar, que abarcó las publicaciones de los últimos 5 años; trayendo consigo un diagnóstico y tratamiento adecuado.

## Multidisciplinary approach to X-linked hypophosphatemia: A literature review




**Keywords:**

genotype-phenotype analysis;  
outcome evaluation; X-linked  
hypophosphatemic rickets; health  
(Source: MeSH - NLM).

**ABSTRACT**

X-linked hypophosphatemia (XLH) is the most common hereditary form of rickets and osteomalacia. It results from dysregulated fibroblast growth factor 23 (FGF23) due to a mutation in the PHEX gene, leading to decreased tubular phosphate reabsorption, reduced renal 1 $\alpha$ -hydroxylase activity, and increased renal 24-hydroxylase activity. Patients with XLH present with rickets and osteomalacia, severe lower limb deformities, bone and muscle pain, growth retardation, and reduced quality of life. As a multisystemic disorder, XLH requires a multidisciplinary approach involving highly specialized fields. Severe complications associated with XLH include craniosynostosis, hearing loss, progressive bone deformities, recurrent dental and periodontal lesions, and psychosocial distress. Given these concerns, we conducted a literature review of PLOS ONE and the PubMed and Google Scholar databases, focusing on publications from the past five years, to refine diagnostic and treatment approaches.

**Citar como:** Falcón-Guerrero BE, Falcón-Pasapera GS, Falcón-Guerrero RW. Abordaje multidisciplinario de la hipofosfatemia ligada al cromosoma X: revisión de la literatura. Rev Peru Cienc Salud. 2024; 6(4). doi: <https://doi.org/10.37711/rpcs.2024.6.4.551>

**Correspondencia:** Britto Ebert Falcón-Guerrero Tacna, Perú CP 23001 +51 988 500 046 artdent2000@hotmail.com



## INTRODUCCIÓN

La hipofosfatemia ligada al cromosoma X (XLH) es, sin duda alguna, la forma hereditaria más común de raquitismo. Su incidencia se ha estimado en 3,9-5 casos por cada 100 000 nacidos vivos, sin evidencia de variación étnica. La extrapolación de la incidencia y prevalencia de ~1:20 000 implicaría que esta enfermedad rara tiene una incidencia de menos de 6 casos en recién nacidos anualmente y una prevalencia de 97 y 475 casos en la población pediátrica y adolescente/adulta, respectivamente. Otras fuentes han revelado prevalencias bajas a 1:20 000, por ejemplo, 1,4 por 100 000 en el Reino Unido a 1,7 por 100 000 en Noruega <sup>(1)</sup>. La XLH está causada por alteraciones en el gen que codifica el homólogo de endopeptidasa reguladora de fosfato ligado al cromosoma X (PHEX); un tipo de proteína que regula la expresión del factor de crecimiento de fibroblastos 23 (FGF23). La alta concentración sérica de FGF23 daña la reabsorción renal de la actividad del fosfato y la 1 $\alpha$ -hidroxilasa, y estimula la actividad renal de la 24-hidroxilasa. Esto conduce a hipofosfatemia y concentración sérica baja o inapropiadamente normal de 1,25-dihidroxivitamina D [1,25(OH)2D] en el contenido de hipofosfatemia <sup>(2)</sup>.

La fisiopatología de XLH ha sido revisada extensamente en otros lugares y es en las mutaciones monoalélicas o los trastornos cromosómicos que afectan al gen homólogo de la endopeptidasa reguladora del fosfato, ligado al cromosoma X (PHEX). En el cromosoma X conducen a niveles elevados de la hormona factor de crecimiento de fibroblastos 23 (FGF23) <sup>(3)</sup>, lo que afecta en pérdida renal de fosfato, alteración de la 1 $\alpha$ -hidroxilación de 25-hidroxivitamina D [25 (OH) D] a la hormona activa calcitriol (1,25-dihidroxivitamina D [1,25 (OH)2D]) y, en consecuencia, hipofosfatemia crónica, alteración de la mineralización esquelética y raquitismo <sup>(4)</sup>. En los niños pueden incluir retraso en el crecimiento y baja estatura, craneosinostosis y presión intracraneal elevada, deformidades de las extremidades que soportan peso, debilidad muscular, anomalías de la marcha, abscesos dentales y caries dental excesiva <sup>(5)</sup>.

Si bien es importante estudiar el plan de tratamiento de la XLH, dentro de las metas del profesional es necesario conocer la causa de la multidiscipliniedad a las que se atribuye estos resultados, debido a una falta de conocimiento al estar con esta enfermedad. Por ello, el objetivo de esta revisión bibliográfica fue identificar los artículos que estudian la XLH de los pacientes que sufren algún daño como consecuencia de esta enfermedad.



## MÉTODOS

Se realizó una revisión de la literatura para identificar los artículos que relacionan la supervivencia de los

pacientes que sufren algún daño o ponen sus vidas en manos expertas. La búsqueda de manuscritos se efectuó en los motores de la revista PLOS ONE y las bases de datos PubMed y Google Scholar con una antigüedad de 5 años y que tengan un verdadero resalte para la salud general. La estrategia de búsqueda incluyó los términos más relevantes de XLH, como son: (XLH) OR (hipofosfatemia ligada al cromosoma X) OR (raquitismo hipofosfatémico dominante ligado al cromosoma X) OR (raquitismo hipofosfatémico ligado al cromosoma X) OR (hipofosfatemia familiar) OR (raquitismo resistente a la vitamina D ligado al cromosoma X) OR (craneosinostosis) OR (escafocefalia) O (dolicocefalia) OR (plagiocefalia anterior) OR (plagiocefalia posterior) OR (trigonocefalia) O (braquicefalia) O (oxicefalia) O (Apert) O (Crouzon) O (Pfeiffer) O (fusión prematura) O (sutura craneal) O (craneostenosis). Se excluyeron los artículos que no cumplieron con estas condiciones. Esto permitió el estudio de 35 referencias bibliográficas, las cuales fueron citadas en el presente manuscrito.



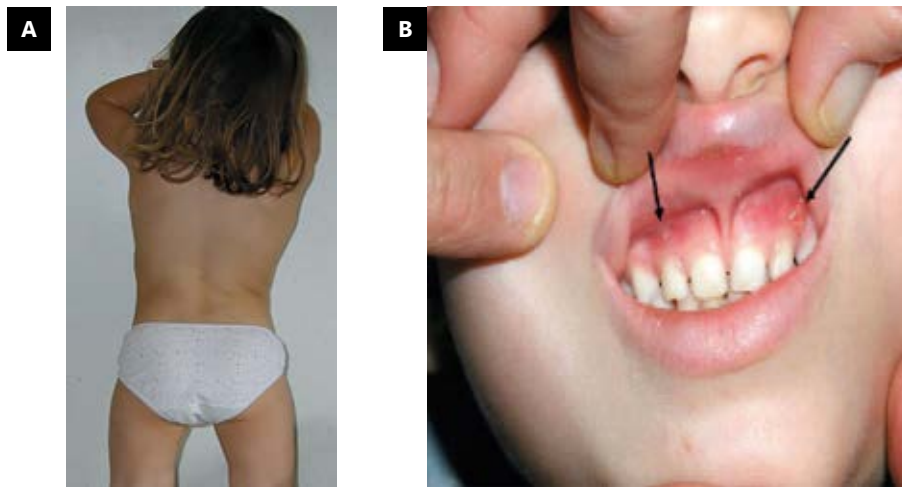
## RESULTADOS Y DISCUSIÓN

### Alteraciones cromosómicas

La XLH resultante ocasiona anomalías en el metabolismo de los huesos y músculos en asociación con otros defectos sistémicos, siendo los síntomas clínicos de XLH muy variables, desde deformidades muy leves en las piernas hasta afectación sistémica grave. La gravedad del fenotipo no se correlaciona con el genotipo, y el retraso en el desarrollo motor y el retraso en caminar pueden acompañar a los signos esqueléticos <sup>(6)</sup>.

### Fenotipo clínico

En el año 1980, Glorieux evidenció que el tratamiento con fosfato oral y calcitriol mejoró el raquitismo en pacientes con XLH, estableciendo un estándar de tratamiento durante décadas <sup>(2)</sup>. Dentro de las características observadas en los pacientes con XLH se incluye las características del raquitismo y la osteomalacia, deformidades progresivas del arco de las extremidades inferiores, dolor óseo, retraso en el crecimiento y disfunción física con actividades diarias reducidas. Aproximadamente dos tercios de los pacientes con XLH mostraron lesiones dentales y periodontales características, como abscesos periapicales espontáneos con fístulas que se desarrollan sin antecedentes de trauma o caries dental <sup>(6)</sup>. La historia clínica de la XLH es heterogénea, ya que la gravedad del retraso del crecimiento y la deformidad esquelética varía entre los individuos afectados. Además, se ha reportado una amplia variedad de abscesos dentales y nefrocalcinosis entre los pacientes. Las correlaciones genotipo-fenotipo están relativamente bien establecidas en varias



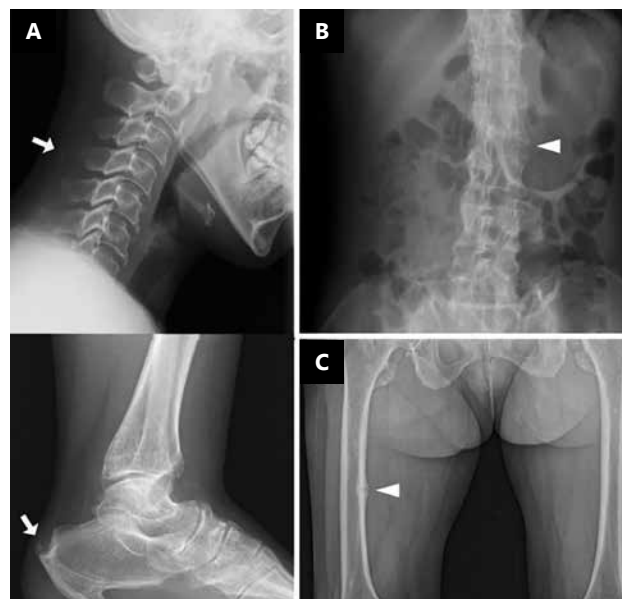
**Figura 1.** (A) Genu-varum grave en una paciente femenina de 3,2 años con XLH en el momento del diagnóstico con baja estatura desproporcionada. (B) Fístulas gingivales espontáneas (flecha negra), en un paciente masculino de 4,3 años con XLH

enfermedades genéticas ligadas al cromosoma X, como el síndrome de Alport y el síndrome de Rett, y muchas de ellas han revelado que las mutaciones truncantes tienen un fenotipo más grave que las mutaciones no truncantes<sup>(7)</sup>. Los pacientes con XLH tienen cámaras pulpares agrandadas con forma y morfología alteradas, así como cuernos pulpares prominentes en la corona del diente en molares primarios y secundarios. Estas lesiones, asociadas a una mala mineralización de la dentina, pueden predisponer a abscesos recurrentes con fístulas que afectan a la mayoría de los pacientes.

Los incisivos se ven más afectados que los caninos y molares<sup>(8)</sup> (ver Figura 1).

Las fracturas son poco comunes en pacientes pediátricos con XLH, pero las fracturas osteomalacias (pseudofracturas) pueden afectar a pacientes mayores. Además, se ha observado un aumento inesperado de la mortalidad en la edad adulta<sup>(6)</sup> (ver Figura 2).

El patrón de herencia es un cromosoma X dominante con supuesta penetrancia completa; sin embargo, los



**Figura 2.** Las radiografías muestran entesopatía, calcificación de ligamentos (A), osteofitos espinales vertebrales (B), y fractura de Looser (C)<sup>(10)</sup>

antecedentes familiares son negativos en aproximadamente un tercio de los casos, lo que sugiere una proporción relevante de mutaciones de novo o un estado parental asintomático y no diagnosticado. Por mecanismos aún no completamente dilucidados, las variantes patogénicas de pérdida de función en PHEX conducen a niveles elevados del factor de crecimiento de fibroblastos fosfatona 23 (FGF-23) <sup>(11)</sup>.

### Hallazgos bioquímicos

La investigación señala que el retraso del crecimiento, las deformidades óseas y las lesiones activas del raquitismo son las principales manifestaciones de presentación de la enfermedad, dentro de un amplio espectro de síntomas. Describe el diagnóstico diferencial de la hipofosfatemia en niños o adultos, de acuerdo con las características bioquímicas. Los hallazgos bioquímicos característicos de los pacientes con XLH incluyen hipofosfatemia debido a la pérdida renal de fosfato inorgánico y la disminución de la síntesis de 1,25 (OH)<sub>2</sub>D. La actividad de la fosfatasa alcalina sérica aumenta en los niños, pero puede ser normal en los adultos <sup>(12)</sup>. La concentración sérica de la hormona paratiroidea (PTH) es normal o ligeramente elevada. La asociación de hipofosfatemia, niveles séricos normales de calcio y PTH con la evidencia de signos clínicos y radiológicos de raquitismo es sugestiva para el diagnóstico de XLH. La hipofosfatemia en alcoholistas tiene una fisiopatología compleja, multifactorial y no completamente entendida. Estas causas deben considerarse primero, ya que generalmente se pueden diagnosticar sin más análisis <sup>(13)</sup>.

### Hallazgos radiológicos

Una radiografía convencional es útil en el estudio de la XLH, para confirmar el raquitismo o distinguirlo de otras displasias esqueléticas. Las radiografías de la mano y las extremidades inferiores muestran las placas de crecimiento anormales con metáfisis ensanchadas y deshilachadas. El diagnóstico de raquitismo se evalúa con rayos X para estimar la gravedad del raquitismo mediante el uso de un método de puntuación basado en el grado de deshilachado metafisario, la concavidad y la proporción de la placa de crecimiento afectada en la muñeca, la rodilla y el tobillo <sup>(14)</sup>. La respuesta radiográfica después del tratamiento del raquitismo nutricional y la XLH puede ser evaluada por el Rickets Severity Score (RSS), cuyos valores se correlacionan con la actividad de la fosfatasa alcalina sérica, una medida bioquímica de la actividad racítica <sup>(15)</sup>.

Recientemente, la puntuación Radiographic Global Impression of Change (RGI-C) ha sido validada para estimar los cambios radiográficos del raquitismo en niños con XLH. La RGI-C se correlaciona con cambios clínicos, bioquímicos y reportados por el paciente y representa una evaluación radiográfica complemen-

taria al RSS. Las puntuaciones regionales de RGI-C se asignan para la muñeca, la rodilla y la pierna larga de pie en función de los cambios en las anomalías específicas en la imagen posterior utilizando una escala de siete puntos. En la muñeca se clasifican la licencia, el deshilachado y la concavidad en las metáfisis, así como el ensanchamiento del fisis del radio distal y el cúbito. En la rodilla los mismos parámetros radiográficos se evalúan en el fémur distal y la tibia y el peroné proximal <sup>(16)</sup>. La gravedad de la deformidad en varo y valgo del hueso largo (fémur, tibia, peroné) en las imágenes bilaterales de la pierna larga del pie se determina utilizando el mismo método de puntuación. La escala RGI-C produce cuatro puntuaciones: muñeca RGI-C, rodilla, pierna larga y global. Las partes medial o lateral de la metáfisis se ven más gravemente afectadas en comparación con la epífisis completa en la mayoría de los pacientes con XLH <sup>(17)</sup>.

### Tratamiento médico del manejo interdisciplinario

Los objetivos del tratamiento para XLH en niños son normalizar la hipofosfatemia y, por lo tanto, curar el raquitismo y la osteomalacia para prevenir los resultados de estas anomalías, como el arqueamiento de las extremidades inferiores y el deterioro del crecimiento. En contraste, los objetivos del tratamiento de XLH en adultos son la normalización del fósforo sérico, la curación de la osteomalacia, la prevención o curación de pseudofracturas y fracturas sin unión, y el alivio del dolor óseo <sup>(18)</sup>.

El tratamiento convencional, que ha estado en vigor durante aproximadamente cuatro décadas, aumenta transitoriamente la concentración sérica de fosfato sin cambios notables en la reabsorción tubular máxima de fosfato normalizada a la tasa de filtración glomerular (TmP/GFR). Se asocia con una mejoría lenta en la curación del raquitismo y con deformidad esquelética residual en la mayoría de los pacientes. Los síntomas gastrointestinales (diarrea, heces con sangre y dolor abdominal), anomalías endocrinas (hipercalcemia e hiperparatiroidismo) y complicaciones renales (hipercalciuria y nefrocalcinosis) pueden ocurrir con frecuencia en pacientes que reciben tratamiento convencional a largo plazo. El efecto del tratamiento convencional en la mejora del crecimiento lineal es variable y se ha relacionado con la edad en el momento del diagnóstico y el inicio del tratamiento; sin embargo, la respuesta de crecimiento puede ser insatisfactoria y algunos pacientes siguen sin responder <sup>(19)</sup>. También, no se recomienda el uso de yesos o plantillas para el tratamiento de la deformidad de las extremidades inferiores en niños con XLH. Además, el soporte ortopédico bajo en las extremidades es impredecible y es mal tolerado principalmente en pacientes muy jóvenes; lográndose la prevención de las deformidades <sup>(20)</sup>.



## Gestión multidisciplinaria

El diagnóstico de la XLH generalmente lo realiza un pediatra o un endocrinólogo pediátrico, aunque los primeros signos clínicos pueden inducir a los pacientes a buscar inicialmente el consejo de un cirujano ortopédico o un nefrólogo, debido a la evidencia de alteración del metabolismo del fosfato. Se nombra un médico coordinador porque este es importante para el manejo global de los pacientes con XLH. El deber del coordinador es controlar la eficacia del tratamiento, prevenir la insurgencia de efectos secundarios y buscar el consejo de otros especialistas de acuerdo con las complicaciones observadas <sup>(21)</sup>.

Históricamente, el tratamiento para XLH se limitó a la suplementación oral de fosfato, la suplementación activa de vitamina D y la intervención quirúrgica para casos de piernas arqueadas graves. En 2018, la Administración de Alimentos y Medicamentos de los Estados Unidos (FDA) aprobó el uso de burosumab para el tratamiento de la XLH; un medicamento que ha demostrado un beneficio sustancial en comparación con la terapia convencional <sup>(22)</sup>.

## Complicaciones endocrinológicas

La guía original recomienda que los equipos multidisciplinarios estén coordinados por un experto en enfermedades del metabolismo óseo. Creemos que cada centro debe decidir quién será el coordinador del equipo multidisciplinario. La craneosinostosis debido al crecimiento alterado y la fusión de los huesos osteomalásicos de la cabeza puede ocurrir temprano en pacientes con la XLH. La XLH se ha asociado con sinostosis de las suturas coronal, lambdoidea y sagital, incluida la pansinostosis, pero se cree que afecta más comúnmente la sutura sagital <sup>(23)</sup>. Los signos clínicos asociados con craneosinostosis son: aumento de la presión intracraneal (con dolor de cabeza reportado por niños mayores), vómitos, papiledema, estrabismo o fontanela anterior pulsátil <sup>(24)</sup>.

En los adultos, la enfermedad también induce específicamente la osificación de la entesis; pero muy a menudo se ubica en la pelvis y la columna vertebral, lo que puede provocar rigidez y dolor en las articulaciones, así como provocar estenosis del canal lumbar o cervical (2 % a 19 % de los pacientes) a veces requiriendo cirugía descompresiva, atrofia óptica y sordera (~15 %), relacionadas con la hiperostosis de la base del cráneo. La afectación dental es común (90 – 60 %) y se caracteriza específicamente por endodoncia dental e infecciones asociadas con un mayor riesgo de periodontitis. La XLH interrumpe no solo la formación de hueso alveolar y dentina, sino también del cemento, y se asocia con un defecto constitucional del aparato de fijación dental <sup>(25)</sup>.

El seguimiento estricto del tratamiento es la clave para el éxito clínico. La eficacia del tratamiento se

juzga en función de la mejoría del crecimiento lineal, la regresión de las malformaciones esqueléticas, incluyendo *genu varum* o *genu valgum*, y la mejoría en la calidad de vida (CdV). Los hallazgos bioquímicos, como los *serum calcium* o *serum phosphate*, entre otros, deben evaluarse periódicamente para prevenir las complicaciones asociadas con dosis de tratamiento superiores o insuficientes <sup>(26)</sup>.

## Los fenómenos renales

Los niños con XLH que han pasado por el pediatra a menudo experimentan una gravedad variable de crecimiento deficiente, raquitismo, deformaciones óseas y abscesos dentales espontáneos <sup>(27)</sup>. También los niños con XLH pasan por el neurólogo, a fin de ser examinados para detectar craneosinostosis en el momento del diagnóstico, con una evaluación específica en cada visita a la clínica. En endocrinología se ven los sobrepesos o la obesidad, que van a afectar aproximadamente a un tercio de los pacientes con XLH. La obesidad podría estar asociada con el deterioro del metabolismo de la glucosa y los lípidos, pero los factores patogénicos no están definidos <sup>(28)</sup>.

El nefrólogo se encarga de ver al paciente, ya que se encontró que los pacientes identificados con este trastorno ocurren en familias y experimentaron hipofosfatemia crónica de por vida debido a la pérdida excesiva de fosfato renal. El tratamiento convencional del Endocrino, con fosfato oral y metabolitos activos de la vitamina D, puede exponer a los pacientes con XLH a la aparición de nefrocalcinosis y más tarde de nefrolitiasis. En nefrología se han reportado signos de nefrocalcinosis en el 30 % - 70 % de los pacientes pediátricos. Por lo tanto, la evaluación periódica del parénquima renal es obligatoria y la nefrocalcinosis requiere la evaluación nefrológica <sup>(29)</sup>.

## Los inconvenientes neuroquirúrgicos

La craneosinostosis debida al crecimiento alterado y la fusión de los huesos osteomalácicos de la cabeza puede ocurrir temprano en pacientes con XLH. La XLH se ha asociado con sinostosis de las suturas coronal, lambdoidea y sagital, incluida la pansinostosis; pero se cree que afecta más comúnmente la sutura sagital. Los signos clínicos asociados con craneosinostosis son: aumento de la presión intracraneal (con dolor de cabeza reportado por niños mayores), vómitos, papiledema, estrabismo o fontanela anterior pulsátil. Además, la proptosis y la elevación de la cabeza del nervio óptico pueden ser complicaciones oculares de la craneosinostosis. También se puede observar en aproximadamente un tercio de los pacientes con hipofosfatemia, pero solo una minoría de pacientes requiere cirugía <sup>(30)</sup>.

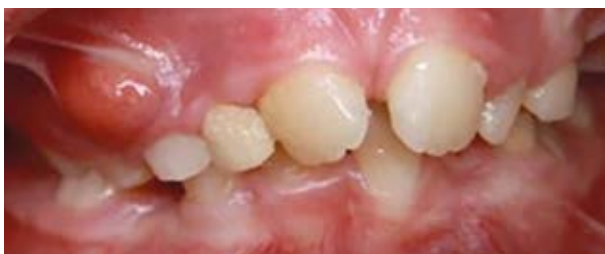## Complicaciones odontoestomatológicas

La proteína PHEX se localizó en los condrocitos proliferantes e hipertróficos de GP de huesos largos

y se encontró que estaba ausente en los condrocitos GP de ratones Hyp con PHEX mutado. Este hallazgo podría probar en parte que la función anormal del PHEX puede contribuir directamente a las anomalías del cartílago que se encuentran típicamente en ratones Hyp. Aproximadamente dos tercios de los pacientes con XLH tienen lesiones dentales y periodontales de dientes deciduos y permanentes. Los abscesos espontáneos son causados por una mineralización anormal de la dentina que resulta en una zona de pre dentina ensanchada y, en consecuencia, con la dentina interglobular característica, lo que refleja una incapacidad de los focos de mineralización (calcosferitas) para fusionarse en un frente de mineralización unificado. Aunque el genotipo PHEX puede afectar la mineralización de la dentina y la morfología de las cámaras pulpares, las mutaciones del gen PHEX no se correlacionaron con el fenotipo dental y la gravedad de la enfermedad. Se ha encontrado decoloración del esmalte y un fenotipo de cemento aberrante, tanto en ratones Hyp como en pacientes con XLH. Por lo tanto, un deterioro de los tres tejidos duros del diente (esmalte, dentina y cemento) caracteriza el fenotipo dental en pacientes con XLH, siendo la estructura de la dentina y la mineralización las más severamente dañadas <sup>(31)</sup>.

La XLH predispone a abscesos dentales debido a una combinación de efectos intrínsecos de la deficiencia de PHEX y la hipofosfatemia asociada que conduce a dentina y cemento submineralizados. La enfermedad dental grave (abscesos y periodontitis) afecta al 61 - 78 % de los pacientes con XLH. Estudios retrospectivos sugieren que el tratamiento de la XLH con sales de fosfato y vitamina D activa disminuye la aparición de abscesos dentales y periodontitis. El examen dental debe realizarse al menos dos veces al año en pacientes con XLH. El sellador de fosas y fisuras y el mantenimiento de una buena higiene bucal son muy recomendables. Los abscesos agudos pueden requerir tratamiento antibiótico dependiendo de la extensión y gravedad de la infección. A partir de la primera infancia, los niños también pueden desarrollar abscesos dentales espontáneos debido a la submineralización de la dentina <sup>(32)</sup> (ver Figura 3).

La decisión de extraer o tratar endodónticamente los dientes deciduos dependerá de la extensión de



**Figura 3.** Abscesos dentales recurrentes

la infección, la recurrencia y el momento esperado de la exfoliación normal del diente permanente. El tratamiento endodóntico o el retratamiento de los dientes permanentes son las opciones preferidas, aunque la curación después del tratamiento endodóntico podría no ser tan favorable como en pacientes sanos <sup>(33)</sup>.

### La calidad de vida

Hay poca información disponible sobre la calidad de vida (CdV) y el impacto social de los pacientes con XLH durante la infancia. Esto se debe a las restricciones existentes de protección de datos y confidencialidad sobre la utilización y el intercambio de datos a nivel de paciente. Si bien los datos a nivel de paciente no estarán disponibles públicamente, la evidencia generada a partir de datos agregados del Registro de la XLH estará disponible públicamente y se publicará en revistas revisadas por pares. Un reciente estudio de ensayo de fase 3 en niños de 5 a 12 años con XLH mostró que el cambio del tratamiento convencional a la terapia con burosumab mejoró alguna medida de los resultados informados por los pacientes, así como la puntuación de salud física <sup>(29, 34)</sup>. Los estudios en adultos con XLH mostraron una reducción progresiva de la CdV con la progresión de la enfermedad. Algunos pacientes adultos describieron que los síntomas tenían un impacto en su estado de ánimo, salud mental, relaciones, vida social y actividades de ocio. Los síntomas a menudo habían empeorado con el tiempo, y para muchos se asociaron con la preocupación por el futuro. La mayoría de los pacientes estaban preocupados o se sentían culpables por tener hijos con XLH. La aparición de entesopatías se asocia con una peor CdV. Una revisión reciente mostró que el nivel de utilización de recursos sanitarios entre los adultos con XLH era indicativo de una carga socioeconómica sustancial y que es posible que no reciban la atención y el tratamiento adecuados. Una posible explicación para esto es la falta de conciencia entre los profesionales de la salud <sup>(35)</sup>.

### Conclusiones

Este documento proporciona una visión general, detallada y práctica de los aspectos clínicos del diagnóstico y el tratamiento de la hipofosfatemia ligada al cromosoma X (XLH). La XLH es un trastorno genético, multisistémico e invalidante raro que afecta a niños y adultos, y requiere un enfoque multidisciplinario que va a afectar gravemente la calidad de vida del paciente. Los adultos que experimentan una carga sustancial de esta enfermedad como resultado de las morbilidades musculoesqueléticas que se han desarrollado a pesar de las opciones de tratamiento actuales, desarrollan síntomas de dolor, rigidez y fatiga, así como deterioro en la función física y ambulatoria; por eso deben ser apoyados por un equipo de expertos que logren

mejorar los criterios de diagnóstico y el régimen de tratamiento. Aunque aún no se conocen los efectos a largo plazo del tratamiento con burosumab sobre la estatura final, las deformidades de las extremidades inferiores, la craneosinostosis, las anomalías dentales y la discapacidad, el metabolismo del fosfato, el raquitismo, la salud ósea y la calidad de vida mejoran notablemente en pacientes pediátricos y adultos con XLH mediante el tratamiento con burosumab.

Este estudio ha sido diseñado para promover la comprensión clínica de esta enfermedad genética crónica, progresiva y debilitante. Sin embargo, se requieren estudios adicionales para comparar la efectividad de diferentes tratamientos, sobre todo si se diagnostica durante la infancia y la adolescencia.



## REFERENCIAS

- Hawley S, Shaw NJ, Delmestri A, Prieto-Alhambra D, Cooper C, Pinedo-Villanueva R, et al. Prevalence and Mortality of Individuals With X-Linked Hypophosphatemia: A United Kingdom Real-World Data Analysis. *J Clin Endocrinol Metab* [Internet]. 2020 [Consultado el 10 de enero de 2024];105(3):e871-8. doi: 10.1210/clinem/dgz203
- Emma F, Cappa M, Antoniazzi F, Bianchi ML, Chiodini I, Eller Vainicher C, et al. X-linked hypophosphatemic rickets: an Italian experts' opinion survey. *Ital J Pediatr* [Internet]. 31 de mayo de 2019 [Consultado el 10 de enero de 2024];45(1):67. doi: 10.1186/s13052-019-0654-6
- Beck-Nielsen SS, Mughal Z, Haffner D, Nilsson O, Levchenko E, Ariceta G, de Lucas Collantes C, Schnabel D, Jandhyala R, Mäkitie O. FGF23 and its role in X-linked hypophosphatemia-related morbidity. *Orphanet J Rare Dis* [Internet]. 26 de febrero de 2019 [Consultado el 10 de enero de 2024];14(1):58. doi: 10.1186/s13023-019-1014-8
- Mindler GT, Kranzl A, Stauffer A, Haeusler G, Ganger R, Raimann A. Disease-specific gait deviations in pediatric patients with X-linked hypophosphatemia. *Gait Posture* [Internet]. 2020 [Consultado el 10 de enero de 2024];81:78-84. doi: 10.1016/j.gaitpost.2020.07.007
- Haffner D, Emma F, Eastwood DM, Duplan MB, Bacchetta J, Schnabel D, et al. Clinical practice recommendations for the diagnosis and management of X-linked hypophosphatemia. *Nat Rev Nephrol* [Internet]. 2019 [Consultado el 10 de enero de 2024];15(7):435-455. doi: 10.1038/s41581-019-0152-5
- Linglart A, Imel EA, Whyte MP, Portale AA, Högl W, Boot AM, et al. Sustained Efficacy and Safety of Burosumab, a Monoclonal Antibody to FGF23, in Children With X-Linked Hypophosphatemia. *J Clin Endocrinol Metab* [Internet]. 17 de febrero de 2022 [Consultado el 10 de enero de 2024];107(3):813-824. doi: 10.1210/clinem/dgab729
- Imel EA. Burosumab for Pediatric X-Linked Hypophosphatemia. *Curr Osteoporos Rep* [Internet]. 2021 [Consultado el 10 de enero de 2024];19(3):271-277. doi: 10.1007/s11914-021-00669-9
- Park PG, Lim SH, Lee H, Ahn YH, Cheong HI, Kang HG. Genotype and Phenotype Analysis in X-Linked Hypophosphatemia. *Front Pediatr* [Internet]. 9 de agosto de 2021 [Consultado el 10 de enero de 2024];9:699767. doi: 10.3389/fped.2021.699767
- Baroncelli GI, Mora S. X-Linked Hypophosphatemic Rickets: Multisystemic Disorder in Children Requiring Multidisciplinary Management. *Front Endocrinol (Lausanne)* [Internet]. 6 de agosto de 2021 [Consultado el 10 de enero de 2024];12:688309. doi: 10.3389/fendo.2021.688309
- Baroncelli GI, Zampollo E, Manca M, Toschi B, Bertelloni, Micheluci A, et al. Pulp Chamber Features, Prevalence of Abscesses, Disease Severity, and PHEX Mutation in X-Linked Hypophosphatemic Rickets. *J Bone Miner Metab* [Internet]. 2021 [Consultado el 10 de enero de 2024];39:212-23. doi: 10.1007/s00774-020-01136-8
- Scorcelletti M, Kara S, Zange J, Jordan J, Semler O, Schönauer E, et al. Lower limb bone geometry in adult individuals with X-linked hypophosphatemia: an observational study. *Osteoporos Int* [Internet]. 2022 [Consultado el 10 de enero de 2024];33(7):1601-1611. doi: 10.1007/s00198-022-06385-z
- Schindeler A, Biggin A, Munns CF. Clinical Evidence for the Benefits of Burosumab Therapy for X-Linked Hypophosphatemia (XLH) and Other Conditions in Adults and Children. *Front Endocrinol (Lausanne)* [Internet]. 28 de mayo de 2020 [Consultado el 10 de enero de 2024];11:338. doi: 10.3389/fendo.2020.00338
- Takase R, Nakano Y, Hasegawa K, Otsuka F. X-linked Hypophosphatemia (XLH) Mimicking Rheumatic Disease. *Intern Med* [Internet]. 1 de mayo 2020 [Consultado el 10 de enero de 2024];59(9):1233-1234. doi: 10.2169/internalmedicine.4029-19
- Ward LM, Glorieux FH, Whyte MP, Munns CF, Portale AA, Högl W, et al. Effect of Burosumab Compared with Conventional Therapy on Younger vs Older Children With X-linked Hypophosphatemia. *J Clin Endocrinol Metab* [Internet]. 14 de julio de 2022 [Consultado el 10 de enero de 2024];107(8):e3241-e3253. doi: 10.1210/clinem/dgac296
- Glorieux FH, Bonewald LF, Harvey NC, van der Meulen MCH. Potential influences on optimizing long-term musculoskeletal health in children and adolescents with X-linked hypophosphatemia (XLH). *Orphanet J Rare Dis* [Internet]. 31 de junio de 2022 [Consultado el 10 de enero de 2024];17(1):30. doi: 10.1186/s13023-021-02156-x
- Martel-Villagrán J, Arias-Medina A, García-Mardones G. Usefulness of X-rays in the Differential Diagnosis of Hypophosphatemic Rickets. *Adv Ther* [Internet]. 2020 [Consultado el 10 de enero de 2024];37(2):89-94. doi: 10.1007/s12325-019-01183-2
- Dahir K, Roberts MS, Krolczyk S, Simmons JH. X-Linked Hypophosphatemia: A New Era in Management. *J Endocr Soc* [Internet]. 20 de abril de 2021 [Consultado el 10 de enero de 2024];5(5):bvab054. doi: 10.1210/jendso/bvaa151
- Rothenbuhler A, Schnabel D, Högl W, Linglart A. Diagnosis, treatment-monitoring and follow-up of children and adolescents with X-linked hypophosphatemia (XLH). *Metabolism* [Internet]. 2020 [Consultado el 10 de enero de 2024];103S:153892. doi: 10.1016/j.metabol.2019.03.009
- Romagnoli C, Iantomasi T, Brandi ML. Impact of X-Linked Hypophosphatemia on Muscle Symptoms. *Genes (Basel)* [Internet]. 19 de diciembre de 2022 [Consultado el 10 de enero de 2024];13(12):2415. doi: 10.3390/genes13122415
- Beck-Nielsen SS, Mughal Z, Haffner D, Nilsson O, Levchenko E, Ariceta G, de Lucas Collantes C, Schnabel D, Jandhyala R, Mäkitie O. FGF23 and its role in X-linked hypophosphatemia-related morbidity. *Orphanet J Rare Dis* [Internet]. 26 de febrero de 2019 [Consultado el 10 de enero de 2024];14(1):58. doi: 10.1186/s13023-019-1014-8
- Vincze J, Skinner BW, Tucker KA, Conaway KA, Lowery JW, Hum JM. The Metabolic Bone Disease X-linked Hypophosphatemia: Case Presentation, Pathophysiology and Pharmacology. *Life (Basel)* [Internet]. 15 de junio de 2021 [Consultado el 10 de enero de 2024];11(6):563. doi: 10.3390/life11060563
- González-Lamuño D, Lorente Rodríguez A, Luis Yanes MI, Marín-Del Barrio S, Martínez Díaz-Guerra G, Peris P. Clinical

- practice recommendations for the diagnosis and treatment of X-linked hypophosphatemia: A consensus based on the ADAPTE method. *Med Clin (Barc)* [Internet]. 12 de agosto de 2022 [Consultado el 10 de enero de 2024];159(3):152.e1-152.e12. doi: 10.1016/j.medcli.2021.07.029
23. Vakharia JD, Matlock K, Taylor HO, Backeljauw PF, Topor LS. Craniosynostosis as the Presenting Feature of X-linked Hypophosphatemic Rickets. *Pediatrics* [Internet]. 2018 [Consultado el 10 de enero de 2024];141(5):S515-S519. doi: 10.1542/peds.2017-2522
  24. Lafage-Proust MH. What are the benefits of the anti-FGF23 antibody burosumab on the manifestations of X-linked hypophosphatemia in adults in comparison with conventional therapy? A review. *Ther Adv Rare Dis* [Internet]. 21 de febrero de 2022 [Consultado el 10 de enero de 2024];3:26330040221074702. doi: 10.1177/26330040221074702
  25. DeLacey S, Liu Z, Broyles A, El-Azab SA, Guandique CF, James BC, Imel EA. Hyperparathyroidism and parathyroidectomy in X-linked hypophosphatemia patients. *Bone* [Internet]. 2019 [Consultado el 10 de enero de 2024];127:386-392. doi: 10.1016/j.bone.2019.06.025
  26. Brener R, Zeitlin L, Lebenthal Y, Brener A. Dental health of pediatric patients with X-linked hypophosphatemia (XLH) after three years of burosumab therapy. *Front Endocrinol (Lausanne)* [Internet]. 15 de agosto de 2022 [Consultado el 10 de enero de 2024];13:947814. doi: 10.3389/fendo.2022.947814
  27. Munns CF, Maguire EP, Williams A, Wood S, Biggin A. Craniosynostosis in Patients With X-Linked Hypophosphatemia: A Review. *JBMR Plus* [Internet]. 14 de marzo de 2023 [Consultado el 10 de enero de 2024];7(5):e10728. doi: 10.1002/jbm4.10728
  28. Sarafrazi S, Daugherty SC, Miller N, Boada P, Carpenter TO, Chunn L, et al. Novel PHEX gene locus-specific database: Comprehensive characterization of vast number of variants associated with X-linked hypophosphatemia (XLH). *Hum Mutat* [Internet]. 2022 [Consultado el 10 de enero de 2024];43 (2):143-157. doi: 10.1002/humu.24296
  29. Vakharia JD, Matlock K, Taylor HO, Backeljauw PF, Swartz Topor L. Craniosynostosis as the Present Feature of X-Linked Hypophosphatemic Rickets. *Pediatría* [Internet]. 2018 [Consultado el 10 de enero de 2024];141:e20172522. doi: 10.1542/peds.2017-2522
  30. Fuente R, García-Bengoá M, Fernández-Iglesias Á, Gil-Peña H, Santos F, López JM. Cellular and Molecular Alterations Underlying Abnormal Bone Growth in X-Linked Hypophosphatemia. *Int J Mol Sci* [Internet]. 15 de enero de 2022 [Consultado el 10 de enero de 2024];23(2):934. doi: 10.3390/ijms23020934
  31. Hamdy NAT, Harvengt P, Usardi A. X-linked hypophosphatemia: The medical expert's challenges and the patient's concerns on their journey with the disease. *Arch Pediatr* [Internet]. 2021 [Consultado el 10 de enero de 2024];28(7):612-618. doi: 10.1016/j.arcped.2021.09.005
  32. Imel EA, White KE. Pharmacological management of X-linked hypophosphatemia. *Br J Clin Pharmacol* [Internet]. 2019 [Consultado el 10 de enero de 2024];85(6):1188-1198. doi: 10.1111/bcp.13763
  33. Padidela R, Whyte MP, Glorieux FH, Munns CF, Ward LM, Nilsson O, et al. Patient-Reported Outcomes from a Randomized, Active-Controlled, Open-Label, Phase 3 Trial of Burosumab Versus Conventional Therapy in Children with X-Linked Hypophosphatemia. *Calcif Tissue Int* [Internet]. 2021 [Consultado el 10 de enero de 2024];108(5):622-633. doi: 10.1007/s00223-020-00797-x
  34. Padidela R, Nilsson O, Makitie O, Beck-Nielsen S, Ariceta G, Schnabel D, et al. The international X-linked hypophosphatemia (XLH) registry (NCT03193476): rationale for and description of an international, observational study. *Orphanet J Rare Dis* [Internet]. 30 de junio de 2020 [Consultado el 10 de enero de 2024];15(1):172. doi: 10.1186/s13023-020-01434-4
  35. Seefried L, Smyth M, Keen R, Harvengt P. Burden of disease associated with X-linked hypophosphatemia in adults: a systematic literature review. *Osteop Int* [Internet]. 2021 [Consultado el 10 de enero de 2024];32:7-22. doi: 10.1007/S00198-020-05548-0

#### Contribución de los autores

**BEF-G:** metodología, análisis de resultados, discusión y revisión final del artículo.

**GSF-P:** metodología, análisis de resultados, discusión y revisión final del artículo.

**RWF-G:** metodología, discusión y revisión final del artículo.

#### Fuentes de financiamiento

La investigación fue realizada con recursos propios.

#### Conflictos de interés

Los autores declaran no tener conflictos de interés.