

Síndrome de Usher: importancia clínica

Usher syndrome: clinical significance

Marcela Fandiño Cárdenas ^{1,a}, Silvia Patricia Delgado Caballer ^{2,b} , Gianmarco Camelo Pardo ^{3,c} 

Filiación y grado académico

- ¹ Hospital Internacional de Colombia, Piedecuesta, Colombia.
 - ² Hospital Universitario de Santander, Bucaramanga, Colombia.
 - ³ Fundación Cardiovascular de Colombia, Floridablanca, Colombia.
- ^a Médico especialista en Otorrinolaringología Pediátrica.
^b Fonoaudióloga.
^c Médico general.

Contribución de autoría

MFC: diseño y elaboración del protocolo de investigación, recolección de los datos del paciente, discusión de la evolución, tratamiento del paciente y elaboración del manuscrito.

SPDC: diseño y elaboración del protocolo de investigación, recolección de los datos del paciente, discusión de la evolución, tratamiento del paciente y elaboración del manuscrito.

GCP: diseño y elaboración del protocolo de investigación, correcciones del manuscrito.

Fuentes de financiamiento

La investigación fue realizada con recursos propios.

Conflictos de interés

Los autores declaran no tener conflictos de interés.

Recibido: 23-10-2022

Aceptado: 14-12-2022

Publicado en línea: 12-01-2023

Citar como

Fandiño M, Delgado S, Camelo G. Síndrome Usher: importancia clínica. Rev Peru Cienc Salud. 2023; 5(2): 149-53. doi: <https://doi.org/10.37711/rpcs.2023.5.1.409>

Correspondencia

Camelo Pardo Gianmarco
Dirección: Km7 Autopista Bucaramanga-Piedecuesta Valle de Mensuli, Santander, Colombia.
Telf.: 3103272079
Email: gianmarconacional@hotmail.com

RESUMEN

Objetivo. Describir la importancia del síndrome de Usher y sus implicaciones clínicas en los diferentes pacientes con patología auditiva y visual, priorizando el diagnóstico, abordaje y tratamiento del mismo. **Métodos.** Se realizó una búsqueda de la literatura en las bases de datos de PubMed, SciELO, ScienceDirect, priorizando la literatura actualizada de metaanálisis, estudios observacionales, artículos de revisión y revisiones sistemáticas, en inglés o español, publicados en los últimos 5 años, en los cuales se evaluó la relación entre el síndrome de Usher y las alteraciones visuales y auditivas, con el objetivo de describir su importancia, diagnóstico y tratamiento. **Resultados.** Diferentes estudios evidencian la relación directa entre el síndrome de Usher y la pérdida visual y auditiva, asociándolo a múltiples malformaciones genéticas. El tratamiento está enfocado a la terapia de rehabilitación que le permita al individuo adaptarse al medio ambiente y reducir otras comorbilidades asociadas. **Conclusiones.** El síndrome de Usher es una causa importante de disfunción visual y auditiva. Actualmente se continúan los estudios en búsqueda de un tratamiento efectivo; sin embargo, es importante realizar un diagnóstico oportuno mediante la sospecha, diagnóstico y abordaje, para permitirnos disminuir su progresión.

Palabras clave: síndrome de Usher; retinitis pigmentosa; sordera; pérdida auditiva bilateral; ceguera (Fuente: DeCS - BIREME).

ABSTRACT

Objective. To describe the importance of Usher syndrome and its clinical implications in different patients with auditory and visual pathology, prioritizing its diagnosis, approach and treatment. **Methods.** A literature search was performed in PubMed, SciELO, ScienceDirect databases, prioritizing the updated literature of meta-analysis, observational studies, review articles and systematic reviews, in English or Spanish, published in the last 5 years, in which the relationship between Usher syndrome and visual and auditory alterations was evaluated, with the aim of describing its importance, diagnosis and treatment. **Results.** Different studies evidence the direct relationship between Usher syndrome and visual and hearing loss, associating it to multiple genetic malformations. Treatment is focused on rehabilitation therapy that allows the individual to adapt to the environment and reduce other associated comorbidities. **Conclusions.** Usher syndrome is an important cause of visual and auditory dysfunction. Currently, studies continue in search of an effective treatment; however, it is important to make a timely diagnosis by means of suspicion, diagnosis and approach, to allow us to reduce its progression.

Keywords: Usher syndrome; retinitis pigmentosa; deafness; bilateral hearing loss; blindness (Source: MeSH - NLM).

INTRODUCCIÓN

El síndrome de Usher es una condición genética común responsable de la pérdida de audición y visión ^(1,2). En algunos casos se manifiesta acompañado de alteraciones en el equilibrio y arreflexia vestibular bilateral ^(3,4).

Esta patología fue descrita por primera vez por Albrecht von Graefe en 1858, aunque su nombre se debe a Charles Usher, quien presentó una serie de casos que evidenciaban pérdida auditiva y retinopatía en el año 1914 ⁽⁴⁾.

Su epidemiología es muy variable de acuerdo al grupo poblacional. Existen registros suecos donde mencionan una prevalencia 10/100 000 habitantes; de hecho, esta entidad representa el 9,2 % de la sordera profunda congénita en niños ⁽¹⁾. En otros reportes, la prevalencia estimada se encuentra entre 4 y 17 personas cada 100 000 habitantes en todo el mundo ⁽⁴⁾.

El síndrome de Usher se clasifica en tres tipos clínicos principales (1, 2 y 3) con 14 subtipos, los cuales son causados por mutaciones genéticas ^(1,2). Los genes implicados son: *MYO7A*, *USH1C*, *CDH23*, *PCDH15* y *USH1G (SANS)* para Usher tipo 1; *USH2A*, *ADGRV1* y *WHRN* para Usher tipo 2; *CLRN1* para Usher tipo 3 ^(3,5-8). La mayoría de las mutaciones genéticas provocan la destrucción y alteración de diferentes proteínas estructurales que desempeñan funciones importantes en las funciones auditivas, visuales y vestibulares. Su herencia tiene un patrón autosómico recesivo, siendo el Usher 2 la forma más común (60 %) y el gen *USH2A* representa el 80-90 % de los casos ⁽¹⁾. En algunas poblaciones específicas como en Finlandia, la prevalencia de Usher 3 es del 40 %, Usher 1 34 %, y Usher 2 del 12 % ^(1,2).

Esta entidad se puede considerar una ciliopatía, dado que afecta los cinocilios en el oído interno y los fotorreceptores en la retina ⁽⁵⁾. Además, pertenece a un grupo de ciliopatías que afectan a los cilios inmóviles o sensoriales, que incluyen el síndrome de Bardet-Biedl, el síndrome de Alström, el síndrome de Meckel, el síndrome de Joubert y la amaurosis congénita de Leber ⁽¹⁾.

Su manifestación clínica se caracteriza de acuerdo al tipo de síndrome de Usher. En el tipo 1 se presenta pérdida auditiva sensorial profunda congénita, arreflexia vestibular bilateral y aparición temprana de retinitis pigmentosa ^(2,9,10). En síndrome

de Usher 2, presencia de pérdida auditiva sensorial congénita moderada a grave pero relativamente estable, función vestibular normal y retinitis pigmentosa ⁽¹⁾. Y en Usher 3, pérdida auditiva sensorial progresiva, pérdida vestibular progresiva y retinitis pigmentosa ^(11,12).

A nivel ocular, las diferentes mutaciones en las proteínas Usher expresadas en la retina y particularmente en el cilio de conexión, la membrana periciliar, el proceso caliceal, el segmento interno y externo, el cuerpo basal y la sinapsis, son las causantes de afectar los conos y bastones, causando una degeneración de la retina con depósitos de pigmento, conocida como retinitis pigmentosa. Esto hace que pierdan sus propiedades y funciones.

Radiológicamente, a nivel cerebral no se observan alteraciones; sin embargo, en algunos estudios se informa sobre disminución del volumen del cerebelo ⁽¹⁾. Ahora bien, los estudios retinianos de autofluorescencia del fondo de ojo pueden mostrar un anillo de hiperautofluorescencia en la mácula y la tomografía de coherencia óptica de dominio espectral (SD-OCT), lo que revela la pérdida de la estructura retiniana externa ⁽²⁾.

El objetivo de esta revisión es mostrar la relación estrecha entre la alteración visual y auditiva, al sospechar en primera instancia como etiología el síndrome de Usher, lo que da a entender la importancia del diagnóstico temprano, el reconocimiento oportuno de esta entidad y la probable disminución de complicaciones asociadas.

MÉTODOS

Se realizó una revisión bibliográfica en la base de datos de PubMed utilizando como palabras clave: "Usher Syndrome", "Usher Syndrome type I", "Usher Syndrome Type II" y "Usher Syndrome type III". En la búsqueda fueron seleccionados artículos originales en inglés y español con menos de 5 años de publicación, relacionados con esta patología, permitiendo describir la prevalencia, importancia, manifestaciones clínicas, seguimiento y tratamiento del síndrome de Usher.

La búsqueda se realizó mediante terminología de descriptores de ciencias de la salud (DeCS), incluyendo términos como: "Pérdida auditiva bilateral", "Ceguera" y los términos en inglés en Medical Subject Headings (MeSH): "Usher

Syndromes”, “Retinitis Pigmentosa y “Deafness”. Fueron seleccionados y recuperados inicialmente un total de 44 registros para la extracción y el respectivo análisis de los datos en las bases mencionadas, siendo filtrados finalmente 28 artículos.

Se utilizó el flujograma PRISMA para la selección de los diferentes artículos que se incluyeron como parte de los resultados de esta investigación (ver Figura1).

Manifestaciones clínicas

Generalmente agrupamos las manifestaciones en tres subtipos diferentes: *USH1*, *USH2* y *USH3*, en relación a la edad de inicio, la gravedad y la progresión, y la presencia o ausencia de disfunción vestibular (4,7).

Pérdida de la audición

La localización de la alteración auditiva en el síndrome de Usher es coclear, es decir, pérdida de células ciliadas interna y externa. Inicialmente, la valoración en la etapa neonatal debe realizarse mediante emisión otoacústica, respuesta auditiva del tronco encefálico con medición de umbral, respuesta auditiva de estado estacionario y reflejos estapediales; todo lo cual ayuda a clasificar el grado

de pérdida auditiva. Según los diferentes tipos de síndrome Usher, las manifestaciones clínicas son: para el Usher 1, presencia de sordera bilateral profunda congénita (1,3), para el Usher 2, pérdida auditiva bilateral congénita de moderada a severa (30 a 40 años) (1,5), y el Usher 3 cursa con hipoacusia congénita; en este último caso es que la pérdida auditiva severa se presenta sobre los 30 años.

Pérdida de la visión

Es asociada a un trastorno degenerativo de la retina conocido como retinitis pigmentosa que afecta inicialmente a los bastones causando problemas con la visión de contraste y la sensibilidad a la luz; pero esto, en los primeros 10 años se presenta de forma lenta (2,3). Otra manifestación son los escotomas, siendo detectados en edad tardía como la adolescencia y adultez (2).

Diagnóstico

A nivel ocular, el diagnóstico precoz permitirá una correcta y temprana rehabilitación; es posible detectar además la disfunción de los bastones mediante electrorretinografía a una edad temprana (1,5). La fundoscopia y las pruebas del campo visual en niños pequeños generalmente no son suficientes para detectar la retinitis pigmentaria en el Usher (6,7,13). La presentación clínica y severidad

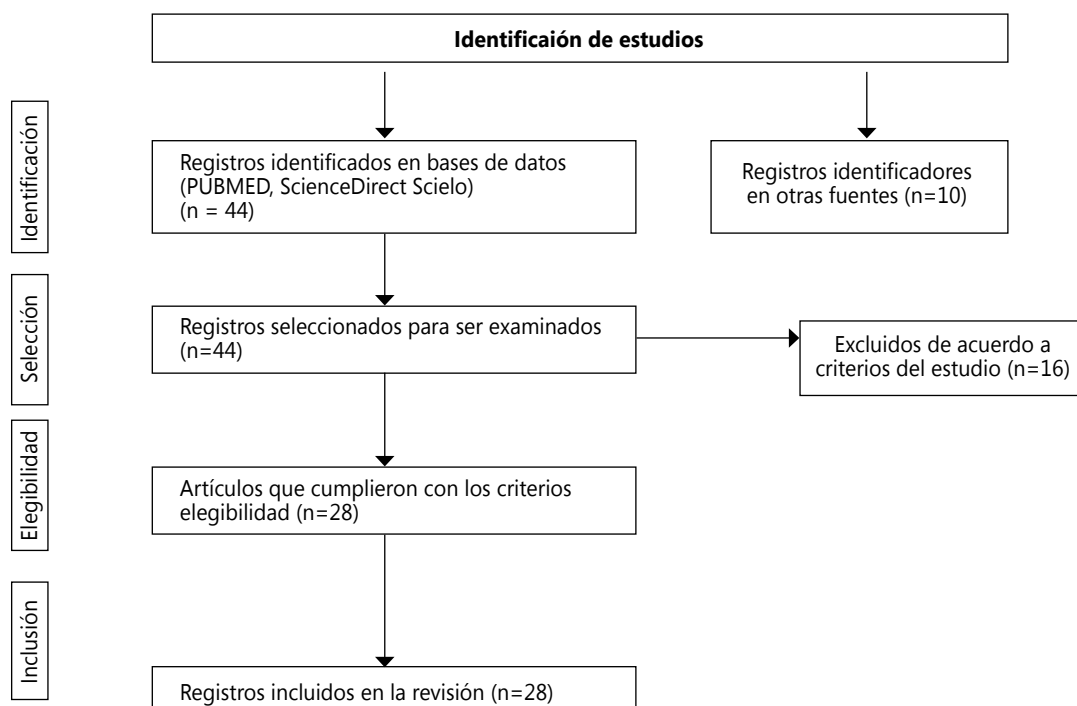


Figura 1. Flujograma

esta relacionada con el patrón hereditario; en el caso de la retinitis pigmentosa ligada al cromosoma X se observa frecuentemente en edades entre los 0-6 años y el patrón autosómico dominante tiene un inicio más tardío ^(4,5).

Tratamiento

El tratamiento se realiza de acuerdo al tipo de síndrome del paciente; así, en el caso del Usher 2 la hipoacusia debe tratarse lo antes posible tras el diagnóstico, con audífonos bilaterales (2-3 meses) ^(1,5). Otra estrategia es la rehabilitación temprana, la cual permite prevenir otras comorbilidades físicas y psicológicas, dado que esta entidad afecta la capacidad cognitiva; además, del seguimiento de forma multidisciplinaria con oftalmología, optometría, fonoaudiología y audiología. En la actualidad, se continúan estudios con terapia génica mediante ensayos clínicos, los cuales plantean la posibilidad de reemplazar genes, edición de genes, supresión y enfoques basados en oligonucleótidos antisentido (ASO); sin embargo, se debe continuar el seguimiento a este tipo de pacientes permitiendo mejorar la calidad de vida ⁽⁷⁾.

DESARROLLO Y DISCUSIÓN

El síndrome de Usher es una enfermedad hereditaria de carácter autosómica recesiva ⁽¹⁻³⁾. Esta patología presenta alta heterogeneidad genética por la gran cantidad de mutaciones a la que se ha asociado, cada una con manifestaciones clínicas diferentes ^(3,4). Su presentación clínica inicial son alteraciones auditivas; sin embargo, alrededor de los 10 años se pueden observar problemas visuales.

El síndrome se ha clasificado principalmente en tres tipos: síndrome Usher 1, que se caracteriza por sordera profunda y congénita, con ausencia de la función vestibular y retinitis pigmentosa progresiva; el síndrome Usher tipo II, que se relaciona con sordera moderada a severa y la función vestibular es normal, en el caso de retinitis pigmentosa por Usher tipo II es progresiva; y finalmente, el tipo III, en el que se pierde de forma progresiva la capacidad auditiva y el compromiso vestibular es variable y la retinitis pigmentosa aparece a cualquier edad ^(8,9,14). En algunos casos se han encontrado pacientes con problemas psicológicos o psiquiátricos ^(9,15,16).

A nivel regional, en Colombia se han realizado estudios en individuos y grupos familiares con presencia de retinitis pigmentosa asociada con

sordera, en donde se observó un rango de edad entre los 40 y 49 años, con predominio del sexo masculino (58 %) y relación hombre-mujer 1,4:1,0 ⁽¹⁴⁾. En este estudio, el compromiso auditivo de acuerdo a la lateralidad presentó mayor compromiso de forma bilateral (75 %) en relación al daño unilateral; además, en el tipo de pérdida auditiva, la hipoacusia mixta (3 %), hipoacusia conductiva (5 %) y el 91 % hipoacusia neurosensorial (14). Lo anterior mostró la variabilidad y la necesidad de realizar análisis moleculares en los pacientes con sospecha o pérdida auditiva de forma progresiva a fin de encontrar una caracterización fenotípica completa y detallada ⁽¹⁷⁾.

En otros estudios colombianos, a la hora de analizar las diferentes mutaciones genéticas existe cierta similitud con la población europea, en la cual se mostró que el 27 % de la población analizada con síndrome de Usher tipo II son portadores de la mutación c.2299delG, en comparación a cifras españolas con incidencia del 25 % ⁽¹⁵⁾. La mutación p.R334W es la segunda mutación más frecuente (15 %) ⁽¹⁵⁾. A diferencia de otras poblaciones geográficamente diferentes a la población latinoamericana como la africana, se han identificado diferentes genes, como el GJB2, siendo este el gen más investigado. Así mismo, la variante fundadora GJB2: p.(R143W) solo se informó en Ghana, en comparación a GJB2: c.35delG registrada en países del norte de África; también se encontraron variantes MYO15A al norte y centro de África ⁽¹⁸⁾.

Es importante evaluar el paciente de forma oportuna, además de conocer e identificar los antecedentes familiares, lo cual permite orientar el patrón de herencia genético que tiene el paciente; sin embargo, se deben realizar diferentes pruebas diagnósticas y de tamizaje, sumado al seguimiento multidisciplinario y terapias de rehabilitación ⁽¹⁷⁾. Además, conocer las entidades de inicio de las alteraciones oftalmológicas y audiológicas con el fin de ofrecer un oportuno asesoramiento genético a los padres para que ellos decidan acerca de su futura descendencia y el acompañamiento continuo con el objeto de evitar traumas y la educación de acuerdo al grado de discapacidad del individuo.

Conclusión

El síndrome de Usher es una entidad con herencia autosómica recesiva que cursa como una causa común de ceguera y sordera; por lo cual, cuando se presenten alteraciones visuales y auditivas

se debe sospechar en primera instancia. Sus manifestaciones se relacionan directamente con el tipo de mutación, sumado a la edad, presentación y comorbilidades asociadas, lo cual permite entender la importancia de la sospecha clínica y diagnóstico precoz para establecer el seguimiento o tratamiento individualizado de cada paciente.

REFERENCIAS

1. Castiglione A, Möller C. Usher Syndrome. *Audiol Res.* 2022 Jan 11; 12(1): 42-65. doi: 10.3390/audiolres12010005
2. Toms M, Pagarkar W, Moosajee M. Usher syndrome: clinical features, molecular genetics and advancing therapeutics. *Ther Adv Ophthalmol.* 2020 Sep 17; 12: 2515841420952194. doi: 10.1177/2515841420952194
3. Koenekoop RK, Arriaga MA, Trzupek KM, Lentz JJ. Usher Syndrome Type I. En: adam MP, Everman DB, Mirzaa DM, Pagon RA, Wallace SE, Bean LH, Gripp KW, Ame-miya A, editores. *GeneReviews.* Seattle (WA): University of Washington; 1993–2023.
4. Delmaghani S, El-Amraoui A. The genetic and phenotypic landscapes of Usher syndrome: from disease mechanisms to a new classification. *Hum Genet.* [Internet]. 2022 Apr [Consultado 2023 Ene 20]; 141(3-4): 709-735. doi: 10.1007/s00439-022-02448-7
5. Koenekoop R, Arriaga M, Trzupek KM, Lentz J. Usher Syndrome Type II. En: Adam MP, Everman DB, Mirzaa GM, Pagon RA, Wallace SE, Bean L JH, et al., editores. *GeneReviews.* Seattle (WA): University of Washington, Seattle; 1993–2023.
6. De Joya EM, Colbert BM, Tang PC, Lam BL, Yang J, Blanton SH, et al. Usher Syndrome in the Inner Ear: Etiologies and Advances in Gene Therapy. *Int J Mol Sci.* [Internet]. 2021 Apr 10 [Consultado 2023 Ene 24]; 22(8): 3910. doi: 10.3390/ijms22083910
7. Nisenbaum E, Thielhelm TP, Nourbakhsh A, Yan D, Blanton SH, Shu Y, et al. Review of Genotype-Phenotype Correlations in Usher Syndrome. *Ear Hear* [Internet]. 2022 Jan/Feb [Consultado: 2023 Ene 20]; 43(1): 1-8. doi: 10.1097/AUD.0000000000001066
8. Skilton A, Boswell E, Prince K, Francome-Wood P, Moosajee M. Superando las barreras para la participación de personas sordociegas en conversaciones sobre investigación: recomendaciones de personas con síndrome de Usher. *Res. Involucrar Comprometerse* [Internet]. 2018 [Consultado 2023 Ene 20]; 4: 40. doi: 10.1186/s40900-018-0124-0
9. Wafa TT, Faridi R, King KA, Zalewski C, Yousaf R, Schultz JM, et al. Vestibular phenotype-genotype correlation in a cohort of 90 patients with Usher syndrome. *Clin Genet.* [Internet]. 2021 Feb [Consultado 2023 Ene 20]; 99(2): 226-235. doi: 10.1111/cge.13868
10. Galbis-Martínez L, Blanco-Kelly F, García-García G, Ávila-Fernández A, Jaijo T, Fuster-García C, et al. Genotype-phenotype correlation in patients with Usher syndrome and pathogenic variants in MYO7A: implications for future clinical trials. *Acta Ophthalmol.* [Internet]. 2021 Dec [Consultado 2023 Ene 20]; 99(8): 922-930. doi: 10.1111/aos.14795
11. Sun T, Xu K, Ren Y, Xie Y, Zhang X, Tian L, et al. Comprehensive Molecular Screening in Chinese Usher Syndrome Patients. *Invest Ophthalmol Vis Sci* [Internet]. 2018 Mar 1 [Consultado 2023 Ene 20]; 59(3): 1229-1237. doi: 10.1167/iovs.17-23312
12. Mathur PD, Yang J. Usher syndrome and non-syndromic deafness: Functions of different whirlin isoforms in the cochlea, vestibular organs, and retina. *Hear Res.* [Internet]. 2019 Apr [Consultado 2023 Ene 20]; 375: 14-24. doi: 10.1016/j.heares.2019.02.007
13. Paredes AC, López G, Gelvez N, Tamayo ML. Caracterización fenotípica de la retinitis pigmentaria asociada a sordera. *Biomed.* [Internet]. 2022 May [Consultado 2023 Ene 20]; 42(Supl.1):130-43. doi: https://doi.org/10.7705/biomedica.6129
14. Dyce GB, Mejías MJ, Copello NM, Hernández BR, Horrach RI. Aspectos genéticos y clínicos del síndrome de usher. *Rev Cubana Oftalmol* [Internet]. 2000 Dic [Consultado 2023 Ene 20]; 13(2): 79-83. Disponible en: http://scielo.sld.cu/scielo.php?script=sci_arttext&pid=S0864-21762000000200003&lng=es
15. López G, Gelvez NY, Tamayo M. Frecuencia de mutaciones en el gen de la usherina (USH2A) en 26 individuos colombianos con síndrome de Usher, tipo II. *Biomédica* [Internet]. 2011 Mar [Consultado 2023 Ene 20]; 31:82-90. Disponible en: http://www.scielo.org.co/scielo.php?script=sci_arttext&pid=S0120-41572011000100010&lng=en
16. Zaheer HA, Parameswarappa DC, Zaheer MA, Chhablani J, Patil-Chhablani P. Ocular Manifestations in Patients with Sensorineural Hearing Loss. *J Ophthalmic Vis Res.* [Internet]. 2022 Nov 29 [Consultado 2023 Ene 20]; 17(4): 551-573. doi: 10.18502/jovr.v17i4.12321
17. Stiff HA, Sloan-Heggen CM, Ko A, Pfeifer WL, Kolbe DL, Nishimura CJ, et al. Is it Usher syndrome? Collaborative diagnosis and molecular genetics of patients with visual impairment and hearing loss. *Ophthalmic Genet.* [Internet]. 2020 Apr [Consultado 2023 Ene 20]; 41(2): 151-158. doi: 10.1080/13816810.2020.1747088
18. Adadey SM, Wonkam-Tingang E, Aboagye ET, Quaye O, Awandare GA, Wonkam A. Hearing loss in Africa: current genetic profile. *Hum Genet.* [Internet]. 2022 Apr [Consultado 2023 Ene 20]; 141(3-4): 505-517. doi: 10.1007/s00439-021-02376-y