

# Embolización endovascular en hemorragia intraparenquimatosa temporo-occipital por fístula arteriovenosa pial: reporte de caso

## Endovascular embolization in temporo-occipital intraparenchymal hemorrhage due to pial arteriovenous fistula: a case report

Angely Palacios <sup>1,a</sup> , Milton Yunga <sup>1,b</sup> , Andrés Mercado <sup>1,c</sup> , David Abril <sup>1,d</sup> 

### Filiación y grado académico

<sup>1</sup> Universidad Católica de Cuenca, Cuenca, Ecuador.

<sup>a</sup> Estudiante de pregrado de Medicina.

<sup>b</sup> Médico cirujano. Especialista en Cirugía General.

<sup>c</sup> Médico cirujano, Especialista en Ginecología y Obstetricia. Especialista en Epidemiología y Salud Pública.

<sup>d</sup> Estudiante de pregrado de Medicina.

### Contribución de autoría

Todos los autores han participado de forma equitativa en la concepción del artículo y redacción del reporte de caso.

### Fuentes de financiamiento

El presente trabajo se realizó con financiamiento por parte de los autores.

### Conflictos de interés

Los autores declaran no tener conflictos de interés.

**Recibido:** 31-10-2022

**Aceptado:** 04-01-2023

**Publicado en línea:** 19-01-2023

### Citar como

Palacios A, Yunga M, Mercado A, Abril D. Embolización endovascular en hemorragia intraparenquimatosa temporo-occipital por fístula arteriovenosa pial: reporte de caso. Rev Peru Cienc Salud. 2023;5(1):46-50. doi: https://doi.org/10.37711/rpcs.2023.5.1.397

### Correspondencia

Angely Palacios  
Cel.: +593 992771648  
Email: angelytatiana\_1999@hotmail.com

## RESUMEN

Las malformaciones arteriovenosas cerebrales son una patología infrecuente, de las cuales las malformaciones fistulosas son las menos comunes. El manejo clínico quirúrgico no está totalmente definido, por lo que analizar la eficacia de la embolización en estos pacientes constituye un aporte científico importante para la sociedad. Paciente masculino de 28 años, con cefalea de 10/10 en escala visual analógica del dolor. Se le realizan estudios de imagen y se evidencia una hemorragia intraparenquimatosa; la angiotomografía computarizada revela ruptura de malformación arteriovenosa cerebral en la región temporo-occipital dependiente de la arteria cerebral media; se realiza una embolización endovascular compleja, con resultados favorables en su evolución. En conclusión, la embolización como tratamiento de malformación arteriovenosa temporo-occipital hemorrágica es una alternativa viable en pacientes en estadio IV en escala de Spetzler.

**Palabras clave:** embolización terapéutica; fístula arteriovenosa; malformaciones arteriovenosas intracraneales; reporte de caso (Fuente: DeCS - BIREME).

## ABSTRACT

Cerebral arteriovenous malformations are an infrequent pathology, of which fistulous malformations are the least common. Surgical clinical management is not fully defined, so analyzing the efficacy of embolization in these patients is an important scientific contribution to society. A 28-year-old male patient with headache of 10/10 on the visual analog pain scale. Imaging studies were performed and showed intraparenchymal hemorrhage; computed tomography angiography revealed a ruptured cerebral arteriovenous malformation in the temporo-occipital region dependent on the middle cerebral artery; complex endovascular embolization was performed, with favorable results in his evolution. In conclusion, embolization as a treatment for hemorrhagic temporo-occipital arteriovenous malformation is a viable alternative in patients with stage IV on the Spetzler scale.

**Keywords:** therapeutic embolization; arteriovenous fistula; intracranial arteriovenous malformations; case report (Source: MeSH - NLM).

## INTRODUCCIÓN

Las malformaciones arteriovenosas cerebrales (MAV) son una condición rara que se presenta en 1 de cada 100 000 casos a nivel mundial <sup>(1)</sup>; estas constituyen una presentación anómala entre la unión de una arteria y una vena que convergen en un nido vascularizado <sup>(2,3)</sup>. La incidencia de esta patología no está verdaderamente definida, puesto que los casos reportados únicamente son los tratados en estadios graves o encontrados en estudios de imagen accidental <sup>(2)</sup>.

Los pacientes con MAV hemorrágica espontánea intracraneal primaria tienen una letalidad del 40 % <sup>(4)</sup>. Estudios demuestran que la embolización en afecciones de área cortical es cuestionable, debido a que en estas patologías existe una desproporción entre el grosor que presenta la pared y el tamaño del vaso, lo que dificulta y aumenta el riesgo de daño a nivel de áreas motoras, de lenguaje y visuales <sup>(5)</sup>.

Las fistulas arteriovenosas cerebrales son una subclasificación de las MAV y representan apenas el 4,7 % de las mismas <sup>(6)</sup>. Debido a que el manejo terapéutico no está totalmente definido, se ha empleado la observación sin intervención del cuadro clínico en algunos pacientes en donde las fistulas arteriovenosas han presentado cierres espontáneos <sup>(7,8)</sup>.

A pesar que desde el año 2000 se ha implementado el tratamiento endovascular para pacientes con MAV <sup>(9)</sup>, en Ecuador no existe una guía clínica quirúrgica para el manejo de esta patología y su diagnóstico representa un obstáculo para el especialista. La angiografía convencional es el estudio de imagen de elección; sin embargo, por sus altos costos en el país se opta por la tomografía computarizada que no evalúa volúmenes específicos de sangrado ni su relación con las arterias vecinas dificultando su determinación <sup>(10)</sup>.

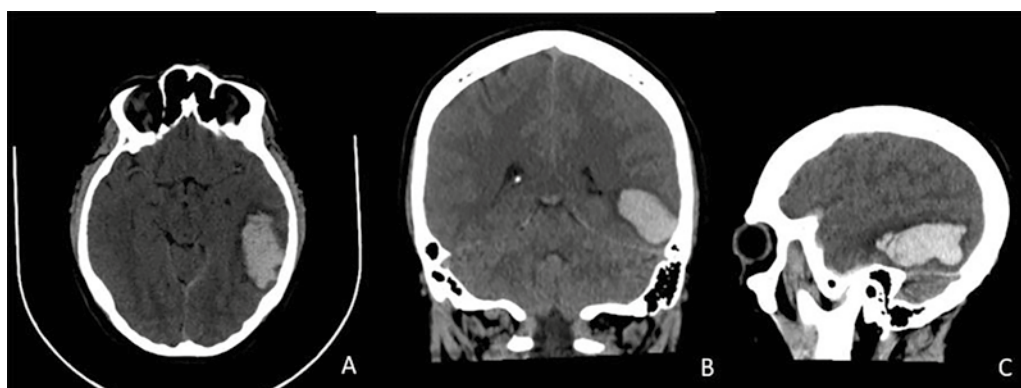
El caso que se presenta describe una MAV fistulosa compleja temporo-occipital izquierda dependiente de ramas de arteria cerebral media, tratada con embolización transarterial. La importancia de reportar el caso radica en el aporte científico para orientar en un futuro al manejo de estos pacientes.

## REPORTE DEL CASO

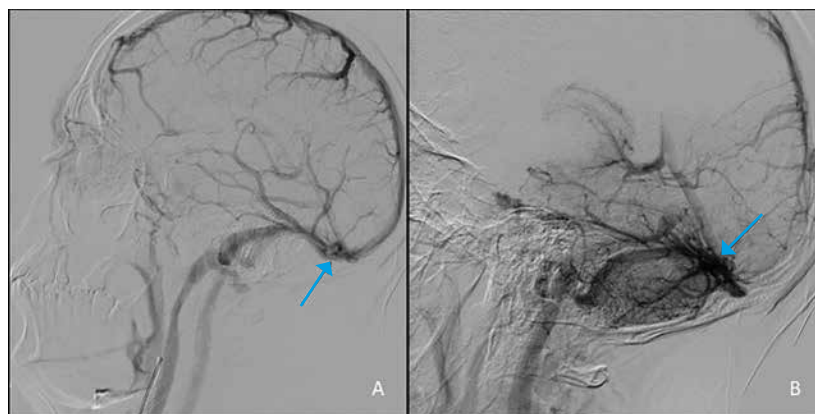Se reporta el caso clínico de un hombre de 28 años, sin antecedentes personales y patológicos de importancia, quien presenta cefalea intensa de inicio súbito frontoparietal izquierda de 10/10 en escala de EVA, acompañada de náuseas que no llegan al vómito, de 1 hora de anterioridad, por lo que decide acudir a Hospital Público de especialidades ubicado en la ciudad de Cuenca en el que se le realiza una tomografía de cráneo, evidenciando hemorragia cerebral de causa desconocida. Permanece 4 días en observación en el servicio de cuidados intensivos.

Posteriormente, se realiza tomografía de cráneo simple y se aprecia morfología de cráneo sin alteraciones, con presencia de área hiperdensa rodeada de edema pelilesional, localizada en región subcortical que se extiende a la sustancia blanca del lóbulo temporal izquierdo. La lesión mide 5,4 x 2,7 x 2,8 cm con un volumen de 21,3 cc. En relación con hemorragia intraparenquimatosa, presenta compromiso en espacio subdural de fosa temporal del mismo lado produciendo un desvío mínimo de estructuras de la línea media hacia la derecha en 3 mm. También se evidencia borramiento de surcos y cisuras en el hemisferio cerebral izquierdo relacionado con el edema y obliteración parcial del asta occipital del ventrículo lateral de lado izquierdo (ver Figura 1).

La angiotomografía computarizada se realizó en cortes axiales con contraste desde la base hasta la



**Figura 1.** Tomografía computarizada de cráneo simple: **A)** plano axial; **B)** plano coronal; **C)** plano sagital



**Figura 2.** Angiotomografía computarizada: **A)** malformación arteriovenosa dependiente de la circulación de las arterias comunicantes posteriores; **B)** nido vascular de MAV a nivel temporo-occipital izquierdo

convexidad del cráneo. Después de inyectar contraste se evidenció llenado adecuado de vasos arteriales y venosos. La circulación anterior no presenta alteración; sin embargo, en la circulación posterior se revela hipoplasia de arterias comunicantes posteriores más ruptura de malformación arteriovenosa cerebral temporo-occipital con vaso nutricio aislado en hemisferio cerebral izquierdo (ver Figura 2).

Por limitada capacidad resolutive, el paciente es referido a hospital de especialidades en la ciudad de Guayaquil, en donde se decide realizar una desarticulación de malformación arteriovenosa compleja temporo-occipital izquierda dependiente de ramas de arteria cerebral media izquierda con drenajes de seno sigmoideo y transversal, mediante embolización transarterial.

Se realiza a los siete días de presentado el cuadro clínico la desarticulación de malformación arteriovenosa con punción inguinal derecha con catéter JB2 con guía hidrofílica de 0,035 fr de 150 cm desde la carótida cervical a la intracraneal y tomando la carótida externa para observar afluentes de malformación. El procedimiento fue realizado bajo anestesia general con remifentanilo, propofol, rocuronio 50 mg, dexmedetomidina 200 ug + ClNa 100 ml a d/r, fenitoina 1gr + ClNa 100 en una hora, efedrina 6 mg, atrofina 0,2 mg y sugammadex 100 mg.

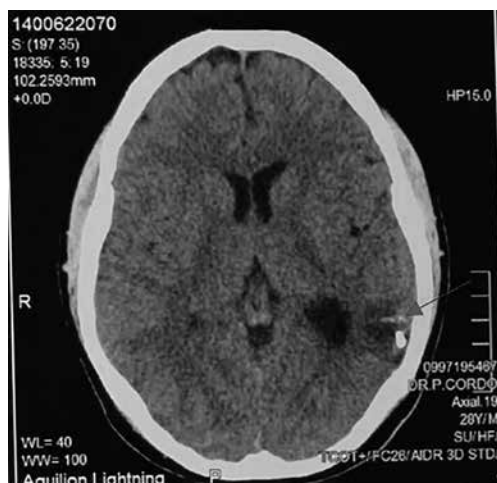
Con los hallazgos mencionados se procede a introducir catéter guía hasta la bifurcación de la arteria carótida común izquierda, con solución heparinizada con válvula hemostática, después se asciende con catéter de 5 fr de 115 cm hasta la porción cavernosa de la arteria carótida interna izquierda con válvula hemostática y heparinizada.

Posteriormente, se utiliza catéter de 1,2 fr de 15 mm de punta desprendible más microguía con el cual se navega por la arteria cerebral media a nivel de tronco inferior hasta canalizar de forma ultraslectiva a vaso afluente de malformación, con lo cual se llega al nido de la malformación.

Se realiza embolización de MAV con: agente embólico de 18 LD, al cual se le realiza tapón proximal para rellenar nido de malformación; líquido embólico de viscosidad de 12 LD con el cual se rellena malformación; los mismos líquidos realizan taponamiento de MAV y afluentes; se desarticula malformación y se procede a retirar los catéteres y retirar el introductor.

El postquirúrgico evidencia buen estado neurológico, el paciente se encontraba hemodinamicamente estable. Con posterioridad a la recuperación se le realiza examen físico presentándose orientado en tiempo, espacio y persona, con pupilas isocóricas normoreactivas y un Glasgow de 15/15, con buena mecánica respiratoria, sin uso de oxígeno complementario saturando al 98 % y sin alteraciones en el resto del examen.

El paciente es dado de alta a los tres días de la intervención en estado orientado, colaborador, respondiendo a todas las preguntas, estable hemodinamicamente, sin picos febriles, mecánica ventilatoria normal. La tomografía de control observa mejoría de la hemorragia intracraneal con pronóstico probable de reabsorción, no presentaba focalidad neurológica ni convulsiones. Dentro de las medidas generales se le indica terapia física dos veces por día durante los siguientes 3 meses, medidas antiescaras. En los medicamentos se le prescribe fenitoina de



**Figura 3.** Tomografía multicorte de cráneo posembolización. Se evidencia área hipodensa en región temporo-occipital izquierda con presencia de calcificaciones en su interior, acompañada de una ligera retracción del asta posterior del ventrículo lateral

100mg por vía oral cada 8 horas durante 7 días, lactulosa 30ml por vía oral cada 12 horas durante 7 días y paracetamol de 1 gramo por vía oral tres veces al día durante 7 días. Se recomienda dieta blanda más fórmula para nutrición enteral (Ensure), 1 frasco por vía oral cada 12 horas durante 10 días.

Se le realiza control al mes de la embolización y se evidencia reabsorción de 1/3 del coágulo hemático sin alteraciones en el examen físico y neurológico. A los tres meses, en la tomografía el paciente presenta reabsorción total de hemorragia intraparenquimatosa causada por MAV; sin embargo, existe presencia de una pequeña área de encefalomalacia a nivel temporo-occipital izquierdo, que está produciendo la retracción de la asta posterior del ventrículo lateral y presencia de calcificaciones del mismo lado. No se visualizan hematomas extraaxiales y existe una adecuada diferenciación entre la sustancia gris y sustancia blanca. Las estructuras del parénquima cerebral, de la fosa posterior y del tronco del cerebro están conservadas y sin alteraciones (ver Figura 3).

## DISCUSIÓN

El manejo terapéutico actual de las MAV es multimodal e incluye: la resección quirúrgica, la embolización endovascular, la radiocirugía estereotáctica y la observación<sup>(2)</sup>; sin embargo, por los altos riesgos que estos conllevan, la comunidad neurológica debate hasta la actualidad cuál es el mejor tratamiento que proporcione menores riesgos de intervención<sup>(2)</sup>.

Este caso presenta un paciente con malformación arteriovenosa compleja temporo-occipital izquierda dependiente de ramas de arteria cerebral media izquierda, grado IV, con un tamaño de: 5,4 x 2,7 x 2,8 cm. Según la clasificación de Spetzler –Martin la embolización endovenosa y la recesión quirúrgica es considerada en lesiones < 3 cm<sup>(11)</sup>; sin embargo, se le realizó la desarticulación de la MAV por embolización, con alto riesgo de lesión cerebral por la ubicación de la lesión.

La escala de Spetzler-Martin es una de las escalas más utilizadas para predecir el riesgo y beneficio de las cirugías en MAV. Esta escala establece tres parámetros: el tamaño del nido vascular, las áreas elocuentes adyacentes a la lesión y el drenaje venoso. Pacientes con grado I, II y III son candidatos a cirugía, ya que presentan menos complicaciones de riesgo posquirúrgico; sin embargo, el grado IV y V son considerados para observación y tratamiento conservador, ya que tienen un riesgo muy alto de déficit neurológico y una elevada tasa de mortalidad<sup>(12)</sup>.

El riesgo de ruptura de este tipo de malformaciones es del 1,5 %, sin embargo, el mismo aumenta en un 10,4 % con posterioridad a las intervenciones parciales, aumentando la mortalidad de estos pacientes hasta en un 22 %. Es por ello que Spetzler recomienda que las MAV de estos grados que han sido descubiertas accidentalmente no sean tratadas<sup>(13)</sup>. En caso de MAV de grados IV y V que se presenten con ruptura, el tratamiento más beneficioso es la embolización más radiocirugía<sup>(13)</sup>.

La radiocirugía no fue considerada en el paciente como alternativa terapéutica, ya que la obliteración incompleta de la lesión presenta numerosas complicaciones como hemorragia postquirúrgica, quistes de presentación tardía o convulsiones<sup>(14)</sup>. Esta modalidad de tratamiento depende del nivel de sangrado y el tamaño de la afección<sup>(14)</sup>.

De acuerdo a la bibliografía existente, la vía de embolización más utilizada es la transarterial, ya que la vía venosa puede ocasionar oclusiones prematuras y hemorragia<sup>(15)</sup>; sin embargo, esta última tiene mayores beneficios, ya que logra la obliteración completa de la MAV y se dirige con mayor facilidad al nidus<sup>(15)</sup>. Al paciente se le practica la cateterización desde la carótida cervical a nivel proximal hasta la porción intracraneal para observar afluentes de malformación sin presentar sangrado ni alteraciones durante la intervención.



De acuerdo a los datos clínicos y estudios realizados sobre las fistulas arteriovenosas, el tratamiento aplicado al paciente no era el más indicado ya que como primera medida debía establecerse la observación por el nivel de gravedad de sangrado; sin embargo, a pesar de los riesgos que conllevaba la embolización transarterial, en este paciente fue efectiva, logrando obliterar la lesión por completo y con un pronóstico favorable a largo plazo.

## REFERENCIAS BIBLIOGRÁFICAS

- Villarreal E. Malformaciones Arteriovenosas Cerebrales: patrón temporal de ruptura y pronóstico clínico [Internet]. Monterrey: Universidad Autónoma de Nuevo León; 2022 [Consultado 2022 Ago 16]. Disponible en: <http://eprints.uanl.mx/23024/7/23024.pdf>
- Ching-Jen Ch, Ding D, Derdeyn C, Lanzino G, Friedlander R, Southerland A, et al. Brain arteriovenous malformations. *Neurology*. [Internet]. 2020 Nov 17 [Consultado 2022 Sep 13]; 95(20): 917-927. doi: 10.1212/WNL.0000000000010968
- Ota T, Komiyama M. Pathogenesis of non-hereditary brain arteriovenous malformation and therapeutic implications. *Interv Neuroradiol*. [Internet]. 2020 Jun [Consultado 2022 Sep 13]; 26(3): 244-253. doi: 10.1177/1591019920901931
- Gallardo F, Martin C, Chang L, Diaz J, Bustamante J, Rubino P. Utilidad de las Escalas de Gradación en el Tratamiento Quirúrgico de Malformaciones Arteriovenosas Cerebrales. *Surg Neurol Int*. [Internet]. 2019 [Consultado 2022 Sep 13]; 10(Suppl 1): S46-S57. doi: 10.25259/SNI\_454\_2019
- Cenzato M, Boeris D, Piparo M, Trends in Cerebrovascular Surgery and Interventions. *Acta Neurochirurgica Supplement*. [Internet]. 2021 [Consultado 2022 Sep 13]. Disponible en: <https://www.ncbi.nlm.nih.gov/books/NBK573750/>
- Bai Y, He C, Zhang H, Ling F. De novo multiple dural arteriovenous fistulas and arteriovenous malformation after embolization of cerebral arteriovenous fistula: case report. *Childs Nerv Syst* [Internet]. 2012 [Consultado 2022 Sep 23]. doi: 10.1007/s00381-012-1878-6
- Voormolen M, Geens K, Van Den Hauwe L, Parizel P. Spontaneous Closure of Cerebral Dural Arteriovenous Fistulas with Direct Cortical Venous Drainage. *Interv Neuroradiol*. [Internet]. 2009 Sep [Consultado 2022 Sep 24]. doi: 10.1177/159101990901500316
- Stapf C, Labovitz D, Sciacca R, Mast H, Mohr J, Sacco R. Incidence of Adult Brain Arteriovenous Malformation Hemorrhage in a Prospective Population-Based Stroke Survey. *Cerebrovasc Dis* [Internet]. 2002 [Consultado 2022 Sep 24]; 13: 43-46. doi:10.1159/000047745
- Suárez J. Terapia endovascular cerebral en las malformaciones arteriovenosas. *Invest Medicoquir* [Internet]. 2012 [Consultado 2022 Sep 24]; 4(1): 12-19. Disponible en: <https://www.medigraphic.com/pdfs/invmed/cmqr-2012/cmqr121c.pdf>
- Lara C, Narváez S. Caracterización Clínico - Epidemiológica de la hemorragia subaracnoidea secundaria a malformaciones vasculares cerebrales en 3 hospitales de Quito PERÍODO 2014 - 2019 [Internet] Quito: Pontificia Universidad Católica del Ecuador; 2020 [Consultado 2022 Sep 13]. Disponible en: <http://repositorio.puce.edu.ec/bitstream/handle/22000/18641/C.pdf?sequence=1&isAllowed=y>
- Zyck S, Sampath R. *Arteriovenous Malformations*. [Internet]. Treasure Island (FL): StatPearls Publishing; 2022 Ene [Consultado 2022 Oct 24]. Disponible en: <https://www.ncbi.nlm.nih.gov/books/NBK531479/>
- Cannizzaro D, Scibilia A, Frio F, Zaed I, Safa A, Cirillo L. IV and V grade arteriovenous Malformations: A multicenter surgical experience. Use of multiple grading system to predict surgical risk. *J Clin Neurosci* [Internet]. 2022 [Consultado 2022 Oct 24]; 104: 96-102. doi: 10.1016/j.jocn.2022.08.011
- Spetzler R, Ponce F. 2011. A 3-tier classification of cerebral arteriovenous malformations. *J Neurosurg* [Internet]. 2011 [Consultado 2022 Oct 24]; 114: 842-849. Disponible en: <https://doi.org/10.3171/2010.8.JNS10663>
- Syed A, Gohar J, Saher U, Syeda B, Manaal H, Syeda S, et al. Role Of Radiosurgery In Arteriovenous Malformations. *J Ayub Med Coll Abbottabad* [Internet]. 2018 [Consultado 2022 Oct 24]; 30(3): 449-457. Disponible en: <https://jamc.ayubmed.edu.pk/jamc/index.php/jamc/article/view/3598/2003>
- Zaki G, Zaki M, Zaki E. Transvenous embolization of arteriovenous malformations. [Internet]. 2019 [Consultado 2022 Oct 28]. Disponible en: <https://www.sciencedirect.com/science/article/abs/pii/S030384671830341X?via%3Dihub>